УДК 617-089.844

Непосредственные результаты открытых операций при атеросклеротическом поражении подключичной артерии отягощенные стенозом внутренней сонной артерии

А.А. ФОКИН[1,2], А.И. НАДВИКОВ[1,2], А.Ш. СЕРАЖИТДИНОВ[1], В.В. ВЛАДИМИРСКИЙ[1], А.В. ГАСНИКОВ[1]

Челябинская областная клиническая больница[1], РФ, Уральский федеральный округ, г. Челябинск, ул. Воровского, 70, РФ, 454048

Южно-Уральский государственный медицинский университет[2], Уральский федеральный округ, г. Челябинск, ул. Воровского, 64, РФ, 454092

Цель исследования: *оценить непосредственные результаты открытых операций при изолированном атеросклеротическом поражении подключичной артерии и в сочетании со стенозом внутренней сонной артерии.* ***Материалы и методы:*** *В Центре хирургии сердца и сосудов Челябинской областной клинической больницы с марта 2007 по декабрь 2012 года было оперировано 104 пациента с атеросклеротическим стенозом подключичной артерии (ПКА). У 30 из них имелось сочетанное поражение внутренней сонной артерии (ВСА) на стороне поражения ПКА. Пациенты были разделены на две группы. В первой группе, 29 пациентов, была выполнена сочетанная коррекция каротидного и подключичного бассейнов. Во второй группе, 75 пациентов, выполнялась изолированная пластика ПКА. В первой группе были выполнены следующие виды симультанных операций: подключично-сонная транспозиция (ПСТ) и каротидная эндартерэктомия (КЭАЭ) у 13 пациентов; сонно-подключичное шунтирование (СПШ) и КЭАЭ у 16 пациентов. Во второй группе 39 пациентам была выполнена ПСТ, 36 пациентам выполнялось СПШ. Статистический анализ результатов исследования проводили с использованием пакета программ STATISTICA 6.0, а также пакета Microsoft Excel 5.0* ***Результаты:*** *Среди пациентов первой группы в раннем послеоперационном периоде не зарегистрировано ни одного случая смерти или инфаркта миокарда (ИМ). У 1(2,9%) пациента клиника ОНМК по типу ишемического инфаркта головного мозга на стороне операции, и у еще 1 (2,9%) на противоположной стороне. Во второй группе ни одного случая ОНМК или смерти. У 2 (2,5%) пациентов второй группы в раннем послеоперационном периоде развился острый ИМ. Статистически доказано отсутствие разницы по непосредственным результатам между группами (P>0,05).* ***Заключение:*** *Учитывая данные сравнительного анализа, считаем, что сочетанные операции при одностороннем поражении ВСА и ПКА являются эффективными и безопасными, и могут быть рекомендованы. При контралатеральном стенозе ПКА и ВСА необходима этапная операция, с выполнением КЭАЭ первым этапом. На наш взгляд, подключично-сонная транспозиция является методом выбора при пластике ПКА*

Ключевые слова: *сонная артерия, подключичная артерия, каротидная эндартерэктомия, подключично-сонная транспозиция, сонно-подключичное шунтирование.*

Immediate Results of Open Surgery for Subclavian Artery Atherosclerotic Lesions Treatment Complicated by Internal Carotid Artery Stenosis

A.A. FOKIN[1,2], A.I. NADVIKOV[1,2], A.SH. SERAZHITDINOV[1], V.V. VLADIMIRSKIY[1], A.V. GASNIKOV[1]

Chelyabinsk Region Hospital[1], Vorovskogo str. 70, Chelyabinsk, Russian Federation, 454048

South Ural State Medical University[2], Vorovskogo str. 64, Chelyabinsk, Russian Federation, 454092

Purpose: *To estimate immediate results of the subclavian artery open surgery and in the case of concomitant carotid artery stenosis.* ***Methods:*** *104 patients with atherosclerotic subclavian artery stenosis received surgical treatment in the Centre of Cardiac and Vascular Surgery of the Chelyabinsk Region Hospital from March 2007 till December 2012. 30 of them were diagnosed with a significant ipsilateral carotid artery stenosis. Patients were divided into two groups. A simultaneous subclavian and carotid artery surgery was performed on the first group of 29 patients. 75 patients from the second group had only an isolated subclavian artery plastic surgery .In the first group several types of operations were performed : the subclavian carotid transposition (SCT) with concomitant carotid endarterectomy (CEA) in 13 of cases; carotid subclavian bypass grafting (CSB) with concomitant CEA in 16 cases. 39 CSTs and 36 CSBs were performed in the second group. Statistic analysis was performed with STATISTICA 6.0 and Microsoft Excel 5.0* ***Results:*** *There were no deaths or myocardial infarction in the first group. One patient had an ipsilateral ischemic stroke (2,9%), and another one had a contralateral ischemic stroke (2,9%). In the second group there were no strokes or deaths. In one case the myocardial infarction occurred (2,5%) on the second day of the postoperative period. There were no significant differences between groups (P>0,05).* ***Conclusion:*** *concomitant carotid and subclavian surgery is a safe, feasible and effective method of treatment and could be recommended in such groups of patients. For patients with a significant contralateral subclavian and carotid*

© А.А. Фокин, А.И. Надвиков, А.Ш. Серажитдинов, В.В. Владимирский, А.В. Гасников. Непосредственные результаты открытых операций при атеросклеротическом поражении подключичной артерии отягощенные стенозом внутренней сонной артерии. Вестник экспериментальной и клинической хирургии 2016, 9: 2: 129-137. DOI: 10.18499/2070-478X-2016-9-2-129-137.

stenosis the staged strategy should be chosen with performing CEA as the first step. In our opinion, the subclavian carotid transposition is the method of choice in subclavian artery surgery with good immediate and long term results.
Key words: *carotid artery, subclavian artery, carotid endarterectomy, subclavian carotid transposition, carotid subclavian bypass grafting.*

В настоящее время много внимания посвящено теме инсульта и связанного с ним атеросклероза артерий головного мозга. Однако, в большинстве случаев оно сфокусировано на тактике лечения стеноза внутренней сонной артерии (ВСА), как основной причины нарушений мозгового кровообращения. Нисколько не приуменьшая значимость ВСА, в данной работе мы бы хотели отметить роль подключичной артерии (ПКА) в развитии сосудистой мозговой недостаточности. Стеноз подключичной артерии при атеросклерозе наблюдается у 3-4% населения. [1]. Так как атеросклероз является системным заболеванием, то часто поражение ПКА сочетается со стенозом других артериальных бассейнов. До 11-18% пациентов с доказанным периферическим атеросклерозом нижних конечностей имеют стеноз ПКА [2], до 29% пациентов со стенозом ПКА имеют стеноз ВСА и до 50% страдают ишемической болезнью сердца (ИБС) [3]. В связи с этим, пациенты данной группы имеют больший риск развития кардиальных и цереброваскулярных осложнений.

Ввиду хорошо развитого коллатерального кровообращения в этом бассейне, стеноз ПКА часто протекает асимптомно и выявляется случайно при выявлении разницы артериального давления на верхних конечностях. Основные клинические проявления стеноза ПКА включают ишемию верхней конечности и вертебро-базилярную недостаточность (ВБН). В свою очередь, ишемия верхней конечности может протекать в виде болей преходящего характера или в виде некрозов пальцев кисти ввиду дистальной эмболизации [4, 5]. ВБН обусловлена, в основном, позвоночно-подключичным синдромом обкрадывания, так называемым Steal-синдром. Кроме того, ВБН проявляется недостаточностью заднего кровообращения головного мозга ввиду эмболии позвоночной артерии частями бляшки. Клинически ВБН проявляется пароксизмальными головокружениями, диплопией, атаксией, дизартрией и синкопальными атаками [6]. Редко встречается маммаро-коронарный Steal-синдром, который проявляется стенокардией у пациентов, перенесших маммаро-коронарное шунтирование, ввиду реверсирования потока крови от миокарда к ПКА [7].

Лечение стенозов ПКА претерпело значительные изменения за последние несколько десятилетий. Трансторакальные операции, которые выполнялись в первое время, несмотря на хорошие результаты, несли большие риски осложнений связанных с большой травматичностью доступа [8]. В связи с этим, были разработаны и получили широкое распространение экстраторакальные операции — подключично-сонная транспозиция (ПСТ) и сонно-подключичное шунтирование (СПШ). Все более популярными в лечении поражений проксимального сегмента подключичной артерии становятся эндоваскулярные методы - транслюминальная баллонная ангиопластика и стентирование, впервые описанные в 1980 г. Bachman D.M. и Kim R.M. [9].

Что касается бифуркации общей сонной артерии (ОСА), то в настоящее время для восстановления проходимости данной зоны при атеросклеротических стенозах используются три основных метода открытых реконструкций. Это классическая каротидная эндартерэктомия (КЭАЭ), внедренная в клиническую практику M. DeBakey в 1953 г. [10] и, на сегодняшний день, выполнение которой сочетается с обязательным вшиванием заплаты в артериотомическое отверстие. Далее, в хронологическом порядке, следует разместить протезирование ВСА, впервые проведенное в 1954 г. F. Denman [11]. И, наконец, третьим в ряду обсуждаемых вариантов вмешательства является эверсионная КЭАЭ, предложенная хирургическим коллективом методистского госпиталя Хьюстона в 1959 г [12] и несколько модифицированная D. Raithel в 1987 г. [13]. Учитывая мировые тенденции, можно говорить о том, что эндоваскулярное лечение каротидных стенозов становится альтернативой КЭАЭ. Эндоваскулярное лечение позволяет избежать хирургического разреза, уменьшая риск повреждения черепных и кожных нервов и снижает риск основных послеоперационных осложнений, таких как инфаркт миокарда. С другой стороны, эндоваскулярный метод не убирает бляшку и может привести к эмболическим осложнениям. Так же существует опасение, что остаточный стеноз может ухудшить отдаленные результаты эндоваскулярного лечения в профилактике инсульта [14].

Одновременное поражение сонной и подключичной артерий встречается нередко. В такой ситуации происходит взаимное отягощение сосудистой мозговой недостаточности: с одной стороны, значимый стеноз сонной артерии, компрометирующий кровообращение в каротидном бассейне и несущий риск инсульта; с другой стороны - стеноз или окклюзия подключичной артерии, приводящий к обкрадыванию кровообращения головного мозга за счет Steal-синдрома. В настоящее время не разработаны рекомендации по тактике лечения данной группы пациентов, в связи с чем было решено провести данное исследование.

Цель исследования – оценить непосредственные результаты открытых операций при изолированном атеросклеротическом поражении подключичной артерии и в сочетании со стенозом внутренней сонной артерии.

Материалы и методы

В центре хирургии сердца и сосудов челябинской областной клинической больницы с марта 2007 по де-

Таблица 1 / Table 1

Сравнительный анализ групп по полу и возрасту / Gender and age comparative analysis

Показатель **Name of index**	**Группа 1** **Group 1** **(n=29)**	**Группа 2** **Group 2** **(n=75)**	**Эмпирические значения коэф.** **The empirical values of the coefficient** **φэмп ; zэмп**	**Значимость различий** **The significance of differences**
процент мужчин the percentage of men	82,8%	74,7%	φэмп = 0,9	P>0,05 нет различий no difference
процент женщин the percentage of wemen	17,2%	25,3%	φэмп = 0,9	P>0,05 нет различий no difference
Средний возраст average age	60,9	58,7	zэмп =0,7	P>0,05 нет различий no difference

Таблица 2 / Table 2

Сравнительный анализ больных по сопутствующим патологиям / Concomitant diseases comparative analysis

Показатель **Name of index**	**Группа 1** **Group 1** **(n=29)**	**Группа 2** **Group 2** **(n=75)**	**Эмпирические значения коэф.** **The empirical values of the coefficient** **φэмп ; zэмп**	**Значимость Различий** **The significance of differences**
гипертоническая болезнь hypertonic disease	94,3%	77,2%	φэмп = 2,4	P<0,01
сахарный диабет 2 типа diabetes	5,7%	7,6%	φэмп = 1,0	P>0,05 нет различий no difference
ишемическая болезнь сердца 2ф.к. cardiac ischemia 2	28,6%	22,8%	φэмп = 0,5	P>0,05 нет различий no difference
ишемическая болезнь сердца 3 ф.к. cardiac ischemia 3	34,3%	20,3%	20,3%	P>0,05 нет различий no difference
ишемическая болезнь сердца постинфарктный кардиосклероз myocardial infarction in the past	22,9%	13,8%	φэмп = 1,2	P>0,05 нет различий no difference
Атеросклероз артерий нижних конечностей / Peripherial arterial disease	60,0%	29,1%	φэмп = 1,2	P<0,01
Стеноз сонной артерии на противоположной стороне / contralateral carotid stenosis	74,3%	22,8%	φэмп = 2,9	P<0,01

кабрь 2012 года было оперировано 807 пациентов с поражениями брахиоцефальных артерий (БЦА). Из них, 104 пациента оперированы по поводу стеноза (ПКА). У 30 из них имелось сочетанное поражение внутренней сонной артерии (ВСА) на стороне поражения ПКА, у 10 пациентов сочетанное поражение ВСА на противоположной стороне; у 17 пациентов двухсторонний стеноз ВСА. Пациенты были разделены на две группы. В первой группе, 29 пациентов, была выполнена сочетанная коррекция каротидного и подключичного бассейнов. Во второй группе, 75 пациентов, выполнялась изолированная пластика подключичной артерии. 9 пациентам второй группы была выполнена этапная коррекция каротидного и подключичного бассейнов. Гендерная характеристика представлена в таблице 1.

Сравнительная характеристика групп по сопутствующим патологиям представлена в таблице 2.

Степень хронической сосудистой мозговой недостаточности (ХСМН) оценивалась в соответствии с классификацией А.В. Покровского 1978 г., и представлена в таблице 3.

Как видно из представленного анализа, первую группу составляют пациенты с более отягощенным предоперационным фоном, в связи с большим процентом пациентов с мультивазальным поражением ветвей дуги аорты и, в тоже время, с большим процентом па-

Таблица 3 / Table 3

Сравнительный анализ больных по степени ХСМН / Brain insufficiency comparative analysis

Степень ХСМН The degree of chronic cerebral vascular insufficiency	**Группа 1 Group 1 (n=29)**	**Группа 2 Group 2 (n=75)**	**Эмпирические значения коэф. The empirical values of the coefficient φэмп ; zэмп**	**Значимость Различий The significance of differences**
ХСМН1 asymptomatic	34,3%	82,3%	4,9	P<0,01
ХСМН2 Transient ischemic attack	11,4%	5,1%	1,0	P>0,05 нет различий no difference
ХСМН3 encephalopathy	5,7%	1,3%	1,3	P>0,05 нет различий no difference
ХСМН4 history of stroke	48,6%	12,7%	3,9	P<0,01

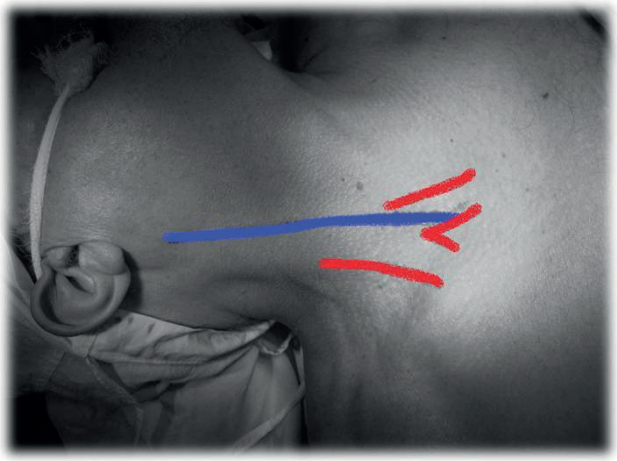

Рис. 1. Описание в тексте. / Fig. 1. The description in the text.

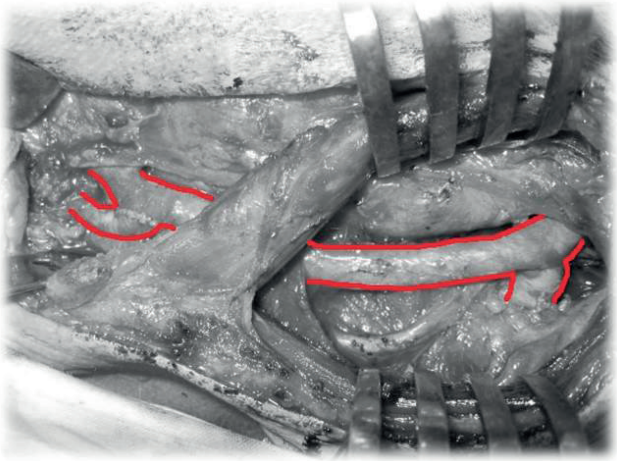

Рис. 2. Описание в тексте. / Fig. 2. The description in the text.

циентов с нарушением мозгового кровообращения в анамнезе. В то время как в первой группе преобладающее количество пациентов имели 1 степень ХСМН.

Предоперационное обследование, кроме общеклинических, включало в себя ультразвуковое дуплексное сканирование магистральных артерий шеи (УЗДС), мультиспиральную компьютерную томоргафию брахиоцефальных артерий или ангиографию, обязательный осмотр невролога и кардиолога во всех случаях. Пациенты с сахарным диабетом осматривались эндокринологом и были переведены на подкожные инъекции инсулина. По показаниям в ряде случаев выполнялась коронарангиография. В основном, показания к операции включали в себя при поражении ПКА стеноз последней 70% и более, наличие позвоночно-подключичиного синдрома обкрадывания, а так же клинические проявления ВБН и ишемии верхней конечности. При поражении ВСА показанием к операции считался асимптомный стеноз 70% и более и любой симптомный стеноз. Так же уделялось большое внимание характеристике бляшки и в ряде случаев выполнялась операция при асимптомном стенозе ВСА менее 70% при неблагоприятной характеристике бляшки. Показанием к симультанной операции считалось сочетание вышеописанных при одностороннем поражении ПКА и ВСА.

В первой группе были выполнены следующие виды симультанных операций: подключично-сонная транспозиция (ПСТ) и каротидная эндартерэктомия (КЭАЭ) – у 13 пациентов. Сонно-подключичное шунтирование (СПШ) и КЭАЭ – у 16 пациентов, при этом в 10 случаях СПШ выполнялось с применением дакроновых протезов, в 6 случаях использовались протезы из политетрафторэтилена (ПТФЕ). 10 операций произведены под регионарной анестезией шейного сплетения (РАШС), 18 – под общей анестезией (ОА). Все КЭАЭ выполнялись по эверсионной методике. У одного пациента использовался внутрипросветный шунт. У 12 пациентов с двухсторонним поражением ВСА

первым этапом выполнялась изолированная КЭАЭ в первую госпитализацию.

Все симультанные операции выполнялись посредством модифицированного доступа, позволяющего выполнить оба этапа операции из одного разреза (рис. 1 и 2).

Во второй группе 39 пациентам была выполнена ПСТ, 36 пациентам выполнялось СПШ. В 22 случаях были использованы дакроновые протезы, в 14 - ПТФЕ. 29 операций проведено под РАШС, 46 под ОА. Внутрипросветный шунт использовался в 2 случаях. 9 пациентам с контралатеральным стенозом ВСА первым этапом выполнялась КЭАЭ. Следует отметить, что двоим пациентам выполнялась ПСТ в связи с развитием рестеноза стента ПКА.

Статистический анализ результатов исследования проводили с использованием пакета программ STATISTICA 6.0, а также пакета Microsoft Excel 5.0.

Результаты

Непосредственные результаты проведенных операций в группах оценивали по следующим показателям: количество инсультов головного мозга (ОНМК), количество инфарктов миокарда (ИМ), количество любых смертельных исходов, количество кровотечений, а так же другие послеоперационные осложнения в течении до 30 дней после операции. Результаты статистического анализа представлены в таблице 4.

Среди пациентов первой группы в раннем послеоперационном периоде не зарегистрировано ни одного случая смерти или ИМ. У одного пациента имела место клиника ОНМК по типу ишемического инфаркта головного мозга на стороне операции, и у еще одного на противоположной стороне. Данные осложнения носили неинвалидизирующий характкер. Во второй группе ни одного случая ОНМК или смерти не отмечено. У двух пациентов второй группы в раннем послеоперационном периоде развился острый ИМ. Причем, у одного пациента, в связи с нарастанием явлений стенокардии, на 22 сутки после операции была выполнена хирургическая коррекция коронарного кровотока (ХККК), учитывая данные коронарангиографии, выполненной в предоперационном периоде. А ОИМ развился, по сути, на 24 сутки, уже после ХККК. В дальнейшем пациент был выписан в удовлетворительном состоянии под наблюдение. У второго пациента в анамнезе инфаркт миокарда случался неоднократно. За 3 месяца до операции выполнялась ХККК. Однако, в раннем послеоперационном периоде после ПСТ, учитывая эпизоды гипотонии, данные ЭКГ и лабораторных методов был установлен диагноз повторного ОИМ. У этого же пациента в раннем послеоперационном периоде произошло инфицирование зоны послеоперационной раны. Несмотря на проводимое лечение и неоднократные санирующие операции, произошло аррозивное кровотечение, в связи с чем было выполнено лигирование ОСА и ПКА по жизненным показаниям. Несмотря на это, у пациента не развилось ОНМК. В дальнейшем, пациент был выписан в удовлетворительном состоянии после курса терапии ИМ.

Таблица 4 / Table 4

Сравнительный анализ непосредственных результатов / Comparative analysis of immediate results

Наименование Показателя Name of index	**Группа 1 Group 1 (n=29)**	**Группа 2 Group 2 (n=75)**	**Эмпирические значения коэф. The empirical values of the coefficient φэмп ; zэмп**	**Значимость Различий The significance of differences**
Летальный исход Death	0%	0%	0	P>0,05 нет различий no difference
ОНМК ипсилатеральный Ipsylateral stroke	1 (2,9%)	0%	1,6	P>0,05 нет различий no difference
ОНМК контрлатеральный Contralateral stroke	1 (2,9%)	0%	1,6	P>0,05 нет различий no difference
ИМ Myocardial infarction	0%	2 (2,5%)	1,5	P>0,05 нет различий no difference
Другие операционные осложнения Other surgical complications	4 (11,4%)	8 (10,1%)	1,0	P>0,05 нет различий no difference
Кровотечение Bleeding	0 (0%)	1 (1,3%)	1,0	P>0,05 нет различий no difference

Среди других осложнений у пациентов 1 группы были зарегистрированы: гематома мягких тканей у одного пациента, потребовавшая повторной операции на 3 сутки; явления лимфорреи у трех пациентов. Из них, в одном случае приведшая к повторной операции, в двух - купировалась на фоне консервативного лечения. Среди пациентов 2 группы сформировалась гематома мягких тканей шеи на стороне операции в трех случаях, в одном случае потребовавшее повторной операции. Отмечен случай лимфорреи на стороне операции, потребовавший оперативного лечения. У трех пациентов развился синдром Горнера. Госпитальная пневмония- у одного пациента. У двух пацинетов 2 группы в раннем п/о периоде после СПШ развился тромбоз шунта. В дальнейшем, одному пациенту выполнена ПСТ, другому- повторное СПШ аутовеной.

Обсуждение

Необходимость в коррекция критических симптомных стенозов ВДА не вызывает сомнений. С увеличением продолжительности жизни населения, а так же неуклонным ростом частоты атеросклероза, эта проблема не утратила своей актуальности. В настоящее время нет единого подхода к выбору тактики лечения таких пациентов. Одни авторы отдают предпочтение отрытым операциям, в то время как другие считают эндоваскулярные методы наиболее оптимальным вариантом. Еще сложнее определить тактику лечения пациента с мультивазальным поражением ВДА, когда недостаточность кровообращения имеется и в каротидном и в вертебро-базилярном бассейнах. Многие авторы придерживаются тактики симультанных операций КЭАЭ и реконструкции остиальных поражений ВДА, при этом авторы не докладывают о значительном увеличении риска послеоперационных осложнений, включая инсульт, смерть, а так же непосредственные осложнения операций. Подчеркивается важность лечения ипсилатерального каротидного стеноза во время реконструкции подключичной артерии, чтобы предотвратить каротидный Steal-синдром, а так же чтобы избежать развитие клиники ишемии головного мозга в каждом соответствующем бассейне. [15-23]. Мы так же придерживаемся тактики симультанных операций при одностороннем поражении ПКА и ВСА.

В то же время, существуют мнения, что симультанные операции повышают риск послеоперационных осложнений, включая инсульт. Указанное обстоятельство связывают с повышением риска развития в послеоперационном периоде гиперперфузионного синдрома, вплоть до кровоизлияния в мозг при одномоментной операции [24, 25]. Однако, последними исследованиями доказано, что в развитии гиперперфузионного синдрома играет важную роль не столько увеличение притока крови к головному мозгу после снятия зажима, сколько артериальная гипертензия во время операции и в прослеоперационном периоде. И именно агрессивная коррекция артериальной гипертензии снижает риск развития гиперперфузионного синдрома [26]. В нашем исследовании ни у одного пациента не было зарегистрировано гиперперфузионного синдрома после симультанных операций. Вероятно, это было связано с тщательным подбором гипотензивных препаратов в дооперационном периоде. А так же нахождение как минимум одних суток в реанимационном отделении после операции, что позволяло проводит круглосуточный мониторинг АД.

В связи с развитием интервенционных технологий стало возможным выполнение гибридных операций, когда устьевые поражения ВДА корректируются эндовазальным методом, будь то ангиопластика или стентирование, а стеноз бифуркации ОСА ликвидируется посредством открытой операции. В 1996 г Diethrich впервые описал гибридную технику при симультанной операции на каротидной бифуркации и проксимальном поражении общей сонной или БЦС. Данная техника включала в себя доступ на каротидную бифуркацию, ретроградное стентирование проксимального поражения ОСА или БЦС, сопровождаемые каротидной ЭАЭ [27]. В настоящее время техника операции может отличаться. Часть авторов выполняют первым этапом эндоваскулярное лечение остиального поражения ВДА с последующией КЭАЭ, при этом доступ для интервенции выполняют вне зоны поражения ВСА через отдельный прокол в ОСА и без пережатия ВСА [28-31]. Другие - первым этапом выполняют каротидную ЭАЭ с последующим стентированием или БАП через линию шва до окончательного формирования анастомомза. [32-34]. 30-дневный риск смерти и инсульта при таких вмешательствах составляют 0.7% и 1.5%, соответственно. Комбинированный показатель 1.5%. При этом рестеноз проксимальной части в отдаленном периоде возникает примерно в 14% при БАП и 3.7% при стентировании [35]. Гибридная техника сочетает в себе безопасность традиционной каротидной ЭАЭ с минимально инвазивным лечением устьевых поражений ВДА. В литературе все больше появляется сообщений об успешном полностью эндоваскулярном лечении тандемных стенозов ВДА [36-38]. Несмотря на всю привлекательность эндоваскулярных методик, последние все же имеют свои ограничения. В 2010 году было опубликовано крупнейшее исследование по изучению ближайших результатов каротидного стентирования (КС) и КЭАЭ для симптомных пациентов, включающее 1713 пациентов. Это International Carotid Stenting Study (ICSS) [39]. В течении первых 120 дней комбинированный показатель, включающий инсульт, ИМ или смерть составил 8.5% при КС против 5.2% при КЭАЭ. В этом же году исследование The North American Carotid Revascularization Endarterectomy vs Stenting Trial (CREST), включающее 1321 симптомных и 1181 асимптомных пациентов, опубликовало результаты через четыре года после рандомизации. Комбинированный показатель, включающий инсульт, ИМ

или смерть составил 7.2% при КС и 6.8% при КЭАЭ. Среди симптомных пациентов периоперационный риск инсульта/смерти составил 6.0% при КС, что ниже чем в европейских исследованиях, но все ещё в два раза выше чем при КЭАЭ (3.2%) [40]. Исследования Cochrane, которое включает данные 11-ти рандомизированных клинических исследований, включающее 5778 симптомных пациентов показало значительное увеличение риска послеоперационного инсульта в течении 30-дней 8.2% при КС и 5.0% при КЭАЭ [14]. Особое беспокойство, касающееся каротидного стентирования, вызывает частота рестенозов, которая может ограничить эффективность процедуры. Частота рестеноза до 70% при КС составляет 12,5% против 5.0% при хирургическом лечении. Рестеноз более 70%, случающийся гораздо чаще при КС нежели при КЭАЭ, составляет от 3,3% до 10.7% при КС, в отличие от оперативного лечения, где частота рестеноза от 2.8% до 4.6% в течении 2-х лет [41,42] Наша клиника так же имеет положительный опыт стентирования как сонных так и подключичных артерий, однако о гибридной методике в то время речи не шло, ввиду недостаточности технической базы, т.е. отсутствия гибридной операционной. В наше исследование мы не включали пациентов, которым выполнялось эндоваскулярное лечение, т.к. этого не предполагал дизайн. Однако, следует отметить что двоим пациентам 2 группы выполнялась ПСТ, ввиду развития значимого рестеноза более 70% стента в ПКА.

Несмотря на широкое распространение эндоваскулярных методик, открытые операции на ВДА остаются безопасными и эффективными, а в некоторых случая незаменимыми.

Заключение

Ввиду того, что пациенты с сочетанными стенозами ВДА, т.е. пациенты, имеющие, по сути, генерализованный атеросклероз, проявляющийся не только ХСМН, но зачастую и ИБС и различной степени ишемией нижних конечностей, представляют собой группу с тяжелым тактическим выбором разработка подходов к лечению таких пациентов необходима и актуальна. Возможность безопасного выполнения симультанных операций при одностороннем поражении ПКА и ВСА снижает риски послеоперационных осложнений у данной категории пациентов, ввиду однократного нахождения на операционном столе, однократного проведения анестезии, однократного прикосновения скальпеля. Проводя коррекцию обоих стенозов мы проводим профилактику осложнений, связанных с каждым соответствующим бассейном в отдельности. С одной стороны, это профилактика инсульта в каротидном бассейне, с другой - ликвидация обкрадывания мозгового кровообращения за счет устранения Steal-синдрома и устранение ВБН. В связи с тем, что послеоперационные риски симультанных операций сопоставимы с рисками изолированных вмешательств, что продемонстрировано в нашем исследовании, считаем, что при одностороннем поражении ПКА и ВСА одномоментные операции являются эффективными и безопасными, и могут быть рекомендованы. Конечно, такие операции должны выполнятся хирургами с большим опытом. Требуется дальнейшее исследование вопроса, в связи с необходимостью разработки рекомендаций.

Список литературы / References

1. English J.A., Carell E.S., Guidera S.A., Tripp H.F. Angiographic prevalence and clinical predictors of left subclavian stenosis in patients undergoing diagnostic cardiac catheterization. Catheterization and Cardiovascular Interventions 2001; 54(1): 8–11, http://dx.doi.org/10.1002/ccd.1230
2. Gutierrez G.R., Mahrer P., Aharonian V., Mansukhani P., Bruss J. Prevalence of subclavian artery stenosis in patients with peripheral vascular disease. Angiology 2001; 52: 189–19.
3. Brountzos E.N., Petersen B., Binkert C., Panagiotou I., Kaufman J.A. Primary stenting of subclavian and innominate artery occlusive disease: a single center experience. CardioVascular and Interventional Radiology 2004; 27: 616–623, http://dx.doi.org/10.1007/s00270-004-0218-y
4. Спиридонов А.А., Клионер Л.И. Хроническая ишемия верхних конечностей. В кн.: Сердечно-сосудистая хирургия: руководство. Под ред. Бураковского В.И., Бокерия Л.А. Москва: Медицина; 1996; с. 655–661. Spiridonov A.A., Klioner L.I. Hronicheskaja ishemija verhnih konechnostej. V kn.: Serdechno-sosudistaja hirurgija: rukovodstvo. Pod red. Burakovskogo V.I., Bokerija L.A. Moskva: Medicina; 1996; s. 655–661.
5. Покровский А.В. Клиническая ангиология. Руководство для врачей. М: Медицина; 2004; Т.1., 744 с. Pokrovskij A.V. Klinicheskaja angiologija. Rukovodstvo dlja vrachej. M: Medicina; 2004; T.1., 744 s.
6. Taylor C.L., Selman W.R., Rutcheson R.A. Steal affecting the central nervous system. Neurosurgery 2002; 50: 679–689, http://dx.doi.org/10.1227/00006123-200209000-00065
7. Bilku R.S., Khogali S.S., Been M. Subclavian artery stenosis as a cause for recurrent angina after LIMA graft stenting. Heart 2003; 89: 429, http://dx.doi.org/10.1136/heart.89.12.1429
8. Crawford E.S., DeBakey M.E., Morris G.C. Surgical treatment of occlusion of the innominate, common carotid, and subclavian arteries: a 10-year experience. Surgery 1969; 65: 17–31.
9. Bachman D.M., Kim R.M. Transluminal dilatation for subclavian steal syndrome. American Journal of Roentgenology 1980; 135: 995– 996, http://dx.doi.org/10.2214/ajr.135.5.995
10. DeBakey M.E., Crawford E.S., Morris G.C., Cooley D.A. Surgical considerations of occlusive disease of the innominate, carotid, subclavian, and vertebral arteries. Annals of Surgery 1961; 154: 698–725, http://dx.doi.org/10.1097/00000658-196110000-00016

11. Denman F.R., Ehni G., Duty W.S. Insidious thrombotic occlusion of cervical carotid arteries, treated by arterial graft; a case report. Surgery 1955; 38: 569-77.
12. DeBakey M.E., Crawford E.S., Cooley D.A., Morris G.C. Surgical considerations of occlusive disease of the innominate, carotid, subclavian, and vertebral arteries. Annals of Surgery 1959; 149: 690-710, http://dx.doi.org/10.1097/00000658-195905000-00010
13. Raithel D. New techniques in the surgical management of carotid-artery lesions. Surgical Rounds 1990; 13: 53-60.
14. Bonati L.H., Engelter S.T., Lyrer P.A. Carotid artery stenting. Swiss Medical Weekly 2012; 142: w13619, http://dx.doi.org/10.4414/smw.2012.13619
15. Levien L.J., Benn C.A., Veller M.G., Fritz V.U. Retrograde balloon angioplasty of brachiocephalic or common carotid artery stenoses at the time of carotid endarterectomy. European Journal of Vascular and Endovascular Surgery1998;15: 521-527, http://dx.doi.org/10.1016/s1078-5884(98)80113-5
16. Mingoli A., Feldhaus R.J. ,Farina C., Naspetti R., Schultz R.D., Cavallaro A. Concomitant subclavian and carotid artery disease: the need for a combined surgical correction. The journal of cardiovascular surgery 1992; 33: 593-598.
17. William H. Edwards, S. Scott Tapper, William H. Edwards, Joseph L. Mulherin, Raymond S. Martin, Judith M. Jenkins Subclavian revascularization: a quarter century experience. Annals of Surgery 1994; 219: 673-678, http://dx.doi.org/10.1097/00000658-199406000-00010
18. Michael J. Vitti, Bernard W. Thompson, Raymond C. Read, Paul J. Gagne, Gary W. Barone, Robert W. Barnes, John F. Eidt Carotid-subclavian bypass: a twenty-two year experience. Journal of Vascular Surgery 1994; 20: 411-418, http://dx.doi.org/10.1016/0741-5214(94)90140-6
19. Ciná C.S.,Safar H.A., LaganaA., Arena G., Clase C.M. Subclavian carotid transposition and bypass grafting: Consecutive cohort study and systematic review Journal of Vascular Surgery 2002; 35: 422-429, http://dx.doi.org/10.1067/mva.2002.120035
20. Wittwer T.,Wahlers T., Dresler C., Haverich A. Carotid-subclavian bypass for subclavian artery revascularization: long-term follow-up and effect of antiplatelet therapy. Angiology 1998; 49: 279-287, http://dx.doi.org/10.1177/000331979804900406
21. Moore J.D., Schneider P.A. Management of simultaneous common and internal carotid artery occlusive disease in the endovascular era. Seminars in Vascular Surgery 2011; 24: 2-9, http://dx.doi.org/10.1053/j.semvascsurg.2011.03.001
22. Linni K., Aspalter M., Ugurluoglu A., Holzenbein T. Proximal common carotid artery lesions: endovascular and open repair. European Journal of Vascular and Endovascular Surgery 2011. 41: 728-734, http://dx.doi.org/10.1016/j.ejvs.2011.02.024
23. Takach T.J., Reul G.J., Cooley D.A., Duncan J.M., Livesay J.J., Gregoric I.D., Krajcer Z., Cervera R.D., Ott D.A., Frazier O.H. Brachiocephalic reconstruction I: operative and long-term results for complex disease. Journal of Vascular Surgery 2005; 42: 47-54, http://dx.doi.org/10.1016/j.jvs.2005.03.027
24. Risty G.M., Cogbill T.H., Davis C.A., Lambert P.J. Carotid-subclavian arterial reconstruction: concomitant ipsilateral carotid endarterectomy increases risk of perioperative stroke. Surgery 2007; 142: 393-397, http://dx.doi.org/10.1016/j.surg.2007.03.014
25. Покровский А.В. Клиническая ангиология. Руководство для врачей. М: Медицина; 2004; Т.1 – 815 с. Pokrovskij A.V. Klinicheskaja angiologija. Rukovodstvo dlja vrachej. M: Medicina; 2004; T.1 – 815 s.
26. Newman J.E., Ali M., Sharpe R., Bown M.J., Sayers R.D., Naylor A.R. Changes in middle cerebral artery velocity after carotid endarterectomy do not identify patients at high-risk of suffering intracranial haemorrhage or stroke due to hyperperfusion syndrome. European Journal of Vascular and Endovascular Surgery 2013; 45: 562-571, http://dx.doi.org/10.1016/j.ejvs.2013.02.019
27. Diethrich E.B., Marx P., Wrasper R., Reid D.B. Percutaneous techniques for endoluminal carotid interventions. Journal of Endovascular Therapy 1996; 3:182-202, http://dx.doi.org/10.1177/152660289600300210
28. Rodriguez- Lopez J.A., Werner A., Martinez R. Stenting for atherosclerotic occlusive disease of the subclavian artery. Annals of Vascular Surgery 2006; 13: 254-260, http://dx.doi.org/10.1007/s100169900254
29. Macierewicz J., Armon M.P., Cleveland T.J., Gaines P.A., Beard J.D. Carotid endarterectomy combined with proximal stenting for multilevel disease. European Journal of Vascular and Endovascular Surgery 2000; 20: 572-575, http://dx.doi.org/10.1053/ejvs.2000.1241
30. Arko F.R., Buckley C.J., Lee S.D., Manning L.G., Patterson D.E. Combined carotid endarterectomy with transluminal angioplasty and primary stenting of the supra-aortic vessels. Journal of Cardiovascular Surgery [Torino] 2000; 41: 737-742.
31. Payne D.A., Hayes P.D., Bolia A., Fishwick G., Bell P.R., Naylor A.R. Cerebral protection during open retrograde angioplasty/stenting of common carotid and innominate artery stenoses. British Journal of Surgery 2006; 93: 187-190, http://dx.doi.org/10.1002/bjs.5232
32. Levien L.J., Benn C.A., Veller M.G., Fritz V.U. Retrograde balloon angioplasty of brachiocephalic or common carotid artery stenoses at the time of carotid endarterectomy. European Journal of Vascular and Endovascular Surgery 1998; 15: 521-527, http://dx.doi.org/10.1016/s1078-5884(98)80113-5
33. Sidhu P.S., Morgan M.B., Walters H.L., Baskerville P.A., Fraser S.C. Technical report: combined carotid bifurcation endarterectomy and intraoperative transluminal angioplasty of a proximal common carotid artery stenosis: an alternative to extrathoracic bypass. Clinical Radiolgy 1998; 53: 444-447, http://dx.doi.org/10.1016/s0009-9260(98)80274-2
34. Karathanos C., Sfyroeras G.S., Stamoulis K., Drakou A., Vretzakis G., Giannoukas A.D. Hybrid procedures for the treatment of multi-focal ipsilateral internal carotid and proximal common carotid or innominate artery lesions. Vasa 2011; 40: 241-245, http://dx.doi.org/10.1024/0301-1526/a000099
35. Sfyroeras G.S., Karathanos C., Antoniou G.A., Saleptsis V., Giannoukas A.D. A meta-analysis of combined endarterectomy and proximal balloon angioplasty for tandem disease of the arch vessels and carotid bifurcation. Journal of Vascular Surgery 2011; 54: 534-540, http://dx.doi.org/10.1016/j.jvs.2011.04.022
36. Pyun H.W., Suh D.C., Kim J.K., Kim J.S., Choi Y.J., Kim M.H., Yang H.R., Jang Y.M., Ko M.S., Cha E.Y., Yang D.H., Kim S.J. Concomitant multiple revascularizations in supra-aortic arteries: short-term results in 50 patients. American

Journal of Neuroradiology 2007; 28: 1895-1901, http://dx.doi.org/10.3174/ajnr.a0706
37. Markatis F.A., Sfyroeras G.S., Moulakakis K.G., Kakisis J., Brountzos E.N., Liapis C.D. Endovascular treatment of tandem lesions of the carotid arteries. Annals of Vascular Surgery 2014; 28: 1315.e5-1315.e9 http://dx.doi.org/10.1016/j.avsg.2013.09.021
38. Paukovits T.M., Lukács L., Bérczi V., Hirschberg K., Nemes B., Hüttl K. Percutaneous endovascular treatment of innominate artery lesions: a single-centre experience on 77 lesions. European Journal of Vascular and Endovascular Surgery 2010; 40: 35-43, http://dx.doi.org/10.1016/j.jvs.2010.05.056
39. Ederle J., Dobson J., Featherstone R.L., Bonati L.H., van der Worp H.B., de Borst G.J., et al Carotid artery stenting compared with endarterectomy in patients with symptomatic carotid stenosis (International Carotid Stenting Study): an interim analysis of a randomised controlled trial. The Lancet 2010; 375: 985–987, http://dx.doi.org/10.1016/s0140-6736(10)60239-5
40. Brott T.G., Hobson R.W., Howard G., Roubin G.S., Clark W.M., Brooks W. Stenting versus endarterectomy for treatment of carotid-artery stenosis. New England Journal of Medicine 2010; 363: 11–23, http://dx.doi.org/10.1056/nejmoa0912321
41. Eckstein H.H., Ringleb P., Allenberg J.R., Berger J., Fraedrich G., Hacke W., et al. Results of the Stent-Protected Angioplasty versus Carotid Endarterectomy (SPACE) study to treat symptomatic stenoses at 2 years: a multinational, prospective, randomised trial. The Lancet Neurology 2008; 7: 893–902, http://dx.doi.org/10.1016/s1474-4422(08)70196-0
42. Arquizan C., Trinquart L., Touboul P.J., Long A., Feasson S., Terriat B., et al. Restenosis is more frequent after carotid stenting than after endarterectomy: the EVA-3S study. Stroke 2011; 42:1015–1020, http://dx.doi.org/10.1161/strokeaha.110.589309

Поступила 13.04.2016
Received 13.04.2016

Информация об авторах

1. Фокин А.А. – д.м.н., профессор, руководитель центра хирургии сердца и сосудов Челябинской областной клинической больницы
2. Надвиков А.И. – врач сердечно-сосудистый хирург центра хирургии сердца и сосудов Челябинской областной клинической больницы; e-mail: nadvikov-a@mail.ru
3. Серажитдинов А.Ш. – к.м.н., врач сердечно-сосудистый хирург, заведующий отделением кардиохирургии Челябинской областной клинической больницы
4. Владимирский В.В. – д.м.н., врач сердечно-сосудистый хирург, заведующий отделением сосудистой хирургии Челябинской областной клинической больницы
5. Гасников А.В. – к.м.н., врач сердечно-сосудистый хирург Челябинской областной клинической больницы

Information about the Authors

1. Fokin A.A. – professor, doctor of medical science. South Ural State Medical University the Head of the Center of Cardio-Vascular surgery of Chelyabinsk Region Hospital
2. Nadvikov A.I. – M.D., cardio-vascular surgeon. Chelyabinsk Region Hospital; South Ural State Medical University; e-mail: nadvikov-a@mail.ru
3. Serazhitdinov A.S. – Ph.D., cardio-vascular surgeon. Chelyabinsk Region Hospital
4. Vladimirskij V.V. - doctor of medical science, the head of vascular department, cardio-vascular surgeon Chelyabinsk Region Hospital
5. Gasnikov A.V. - Ph.D., cardio-vascular surgeon. Chelyabinsk Region Hospital