

О критериях рентгеномографического исследования при хронической спаечной болезни

© М.А. НУРТДИНОВ, И.Ф. СУФИЯРОВ, Г.Р. ЯМАЛОВА, А.А. ШАКИРЬЯНОВ
Башкирский государственный медицинский университет, ул. Ленина, д. 3, Уфа, 450000,
Российская Федерация

Актуальность. Проблема определения показаний к хирургическому лечению при спаечной болезни брюшины является актуальной, в связи с отсутствием достоверных критериев, позволяющих на ранних этапах выявить кишечную непроходимость.

Цель. Провести компаративный анализ возможностей рентгеновской компьютерной томографии при хронической спаечной болезни брюшины и спаечной болезни брюшины с непроходимостью.

Материалы и методы. Авторами проведено исследование рентгеномографической картины хронической спаечной болезни брюшины в двух группах больных: без непроходимости (6 человек) и в группе больных с непроходимостью (5 пациентов). Рентгеновская компьютерно – томографическая диагностика осуществлялась на аппарате Aquilion RXL, Toshiba (Япония) для построения виртуальной модели применялось программное обеспечение VitreaAdvanced. Для сравнительного анализа использовалась непараметрическая статистика с вычислением критерия Пирсона, с поправкой Йетса.

Результаты. Авторами были предложены критерии рентгеномографического исследования, позволяющие дифференцировать спаечную кишечную непроходимость от обострения спаечной болезни брюшины. К этим признакам авторы относят пневмотизированные петли кишечника, наличие жидкости в просвете тонкой кишки, скопление жидкости более 200,0 мл в двух и более областях, утолщение кишечной стенки более 2,1 мм.

Заключение. Было показано, что использование разработанного комплекса признаков в диагностике заболевания положительно влияет на результаты хирургического лечения.

Ключевые слова: спаечная болезнь брюшины, спиральная компьютерная томография

About Criteria of X-Ray Study in Chronic Palace Disease of Bruceur

© M.A. NURTDINOV, I.F. SUFIAYROV, G.R. YAMALOVA, A.A. SHAKIRIANOV
Medicine Bashkir state University, 3 Lenin str., Ufa, 450000, Russian Federation

Relevance. The problem of determining indications for surgical treatment for peritoneal peritoneal disease is relevant in connection with the lack of reliable criteria that allow us to detect intestinal obstruction at early stages.

The aim of the study was to conduct a comparative analysis of the possibilities of X-ray computed tomography in chronic peritoneal peritoneal disease and peritoneal peritoneal disease with obstruction.

Material and methods. The authors studied the x-ray picture of chronic peritoneal peritoneal disease in two groups of patients, without obstruction (6 patients) and in the group of patients with obstruction (5 patients). X-ray computer tomography diagnostics was carried out using the Aquilion RXL, Toshiba Japan, Vitrea Advanced software was used to build the virtual model. For the comparative analysis, nonparametric statistics were used to calculate the Pearson criterion, with the Yates correction.

Results. The authors proposed the criteria of X-ray tomographic examination, which allow differentiating the adhesive intestinal obstruction from exacerbation of peritoneal adhesion. To these signs, the authors refer, pneumatized loops of the intestine, the presence of fluid in the lumen of the small intestine, the accumulation of fluid more than 200.0 ml, in two or more areas, thickening of the intestinal wall more than 2.1 mm.

Conclusion. It was shown that the use of the developed complex of symptoms in the diagnosis of the disease positively affects the results of surgical treatment.

Key words: peritoneal adhesions, spiral computed tomography

Проблема лечения хронической спаечной болезни брюшины (ХСББ) является актуальной, в связи с тем, что отсутствуют объективные критерии некроза кишечной стенки, что не позволяет точно установить время начала операции. Кроме того, наличие массивного спаечного процесса в брюшной полости нередко ограничивает возможности использования лапароскопических технологий, поскольку выявить участок брюшной стенки, свободный от сращений, крайне сложно. В этой связи представляется весьма важным исследование возможностей современной рентгеновской техники, в частности, рентгеновской компьютерной томографии [1, 2, 3, 4].

Цель исследования – провести компаративный анализ возможностей рентгеновской компьютерной томографии при хронической спаечной болезни брюшины и спаечной болезни брюшины с непроходимостью.

Материалы и методы

Основную группу составили 6 больных с хронической спаечной болезнью брюшины (ХСББ), контрольную – 5 человек со спаечной болезнью брюшины с непроходимостью. Возраст больных был от 29 до 75 лет, средний возраст в основной группе составил 46,3±6,4 года, в группе сравнения 49,7±5,6 лет.

Результаты рентгеномографического исследования в первой и второй группах / Results
rentgenokhirurgicheskogo studies in first and second groups

№	Признак / Sign	1 группа, n=6 / 1 group, n=6	2 группа, n=5 / 2 group, n=5	χ^2 , поправка Йетса/ the Yates ' correction
1	Рендеринг дилатированных петель кишечника, баллы / Rendering of dilated intestinal loops, points	1	3	0,3104 0,6678
2	Диаметр тонкой кишки внутренний, см / The diameter of the small intestine internal, sm	2,3±0,2	3,4±0,2	0,5896 1,000
3	Диаметр тонкой кишки наружный, см / The diameter of the small intestine outer, sm	2,3±0,1	3,5±0,1	0,5896 1,000
4	Толщина тонкой кишки, мм / The thickness of the small intestine, mm	2<	2,1	0,0000
5	Характер содержимого кишечника / The character of the intestinal contents			
5.1	Газ, баллы / Gas, points	1	3	0,3104 0,6678
5.2	Жидкость, баллы / Liquid, points	1	3	0,3104 0,6678
6	Сглаженность гаустрации, баллы / The smoothness of haustration, scores	1	3	0,3104 0,6678
7	Инфильтраты в брюшной полости, баллы / Infiltrates in the abdominal cavity, points	2	3	0,5896 1,0000
8	Отсутствие смещения петель кишечника относительно друг друга, баллы / The absence of displacement of bowel loops relative to each other, the points	2	3	0,5896 1,0000
9	Жидкость в брюшной полости, мл / Fluid in the abdominal cavity, ml	50,9±13,6	200,0±56,7	0,0000

Пациенты основной и контрольной групп были сопоставимы по полу. Мужчин было – 7 (63,6%), женщин – 4 (36,4%).

Пациентам с ХСББ в условиях экстренной хирургии проводился минимум клинического традиционного обследования, включавшего клинические, инструментальные и лабораторные методы исследований.

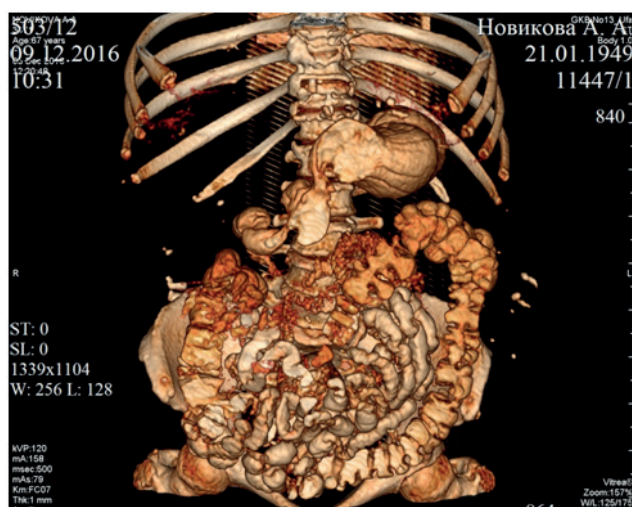


Рис. 1. Рентгеномографическая картина с 3D визуализацией при хронической спаечной болезни брюшины. / Fig. 1. Rentgenologicsky picture with 3D visualization in chronic adhesive disease of the peritoneum.

Общеклиническое обследование проводилось традиционными методами и включало изучение жалоб, анамнеза, общего и локального статуса. Кроме того, обязательным считали проведение пробы Напалкова, а также ультразвуковую томографию органов брюшной полости.

Рентгеновская компьютерно – томографическая диагностика осуществлялась на аппарате Aquilion RXL, Toshiba (Япония), для построения виртуальной модели применялось программное обеспечение VitreaAdvanced.

Статистический анализ проводили в помощью Statistica 12 Trial, в том числе с вычислением критерия Chi-square с поправкой Йетса, в ряде случаев осуществлялась аппроксимация переменных.

Результаты и их обсуждение

Рентгеномографическое исследование органов брюшной полости проводилось больным со спаечной болезнью брюшины при поступлении в стационар, а в случае отсутствия клинической картины непроходимости и данных инструментальных методов обследования, то и на 2-е сутки.

Изучалось:

- 1) наличие жидкости в брюшной полости;
- 2) диаметр кишки;

- 3) толщина стенки кишки;
- 4) структура стенки кишки;
- 5) содержимое кишки;
- 6) сглаженность гаустрации;
- 7) инфильтраты в брюшной полости;
- 8) Отсутствие смещения петель кишечника относительно друг друга, баллы;
- 9) Жидкость в брюшной полости, мл.

Во второй группе больных с развившейся кишечной непроходимостью – 5 человек (тошнота, рвота, вздутие живота, отсутствие стула и газов) – наблюдалось наличие жидкости, визуализировались дилатированные кишечные петли, значения диаметра кишки составили, $3,21 \pm 0,12$ см.

При проведении рентгеномографического исследования мы выделили на основании визуально-синкретического анализа, 4 степени выраженности признака и оценивали их в баллах: 0 баллов - отсутствие признака, 1 балл - слабое проявление, 2 балла - умеренное проявление, 3 балла - сильное проявление признака. В итоге по каждому количественному признаку вычислялось среднее значение (табл. 1).

По нашим данным, для спаечной болезни брюшины без непроходимости характерны следующие рентгеномографические признаки: незначительно пневматизированные петли кишечника, отсутствие или небольшое скопление жидкости в просвете тонкой кишки локально в одной или двух областях, стенка кишки не утолщена. Незначительное количество выпота в свободной брюшной полости ($50,9 \pm 13,6$ мл). Подобная рентгеномографическая картина была характерна для первой группы больных, в такой ситуации, дальнейшее рентгеномографическое наблюдение проводили на 2-е сутки (рис. 1).

Разумеется, в любом случае данные спиральной компьютерной томографии сопоставляли с данными клинической картины и ультразвукового исследования.

Выраженные изменения, характеризующиеся значительным расширением петель тонкой кишки, заполненных жидким содержимым без пузырьков газа, утолщением стенок и изменением структуры кишечной стенки в нескольких областях брюшной полости, скоплением свободной жидкости (табл. 1), указывают на острую кишечную непроходимость при СББ.

Точность рентгеновской компьютерной томографии в диагностике кишечной непроходимости при ХСББ составила 87%, чувствительность - 85%, специфичность - 83%.

Использование рентгеномографического исследования позволило избежать напрасного оперативного вмешательства у больных основной группы, в контрольной группе оперированы 3-е пациентов, у остальных непроходимость купирована консервативно. В основной группе и группе контроля летальности не было. В группе контроля у двух больных были послеоперационные осложнения: у одного пациента гипостатическая пневмония (20,0%), в второго нагноение послеоперационной раны (20,0%).

Мы убедились, что рентгеновская компьютерная томография по информативности в определении диаметра, утолщения стенки кишки не уступает рентгенологическому исследованию. Рентгеномографическая информация о толщине стенки кишки, локализации висцеропариетальных сращений, наличии свободной жидкости и др. не может быть получена в условиях традиционного рентгенологического исследования. 3D визуализация является существенным преимуществом этого метода и позволяет проводить рендеринг в разных плоскостях, что дает возможность определиться с оптимальным доступом в случае предполагаемого лапароскопического способа операции. Таким образом, не отвергая значения и ценности рентгенологического исследования больных с кишечной непроходимостью, можно утверждать, что рентгеновская компьютерная томография может дополнять диагностическую информацию, а со временем в значительной мере заменит рентгенологический метод.

В отличие от ультразвукового исследования, спиральная томография позволяет документировать результаты и это является важнейшим аргументом в пользу исследовательского потенциала данного метода.

Вывод

Рентгеномографическое исследование органов брюшной полости позволяет дифференцировать хроническую спаечную болезнь брюшины от острой спаечной кишечной непроходимости, уточнить диагноз в ранние сроки и предотвратить развитие тяжелых осложнений. В тоже время, небольшой объем полученного материала требует дальнейших исследований в этой области.

Дополнительная информация

Конфликт интересов

Авторы декларируют отсутствие явных и потенциальных конфликтов интересов, связанных с публикацией настоящей статьи.

Список литературы

1. Бородин В. П. Острая странгуляционная толстокишечная непроходимость (заворот) в раннем периоде после кесарева сечения. *Вестник хирургии им. И. И. Грекова*. 2001; 160: 6: 85-86.
2. Нуртдинов М.А., Ямалова Г.Р., Суфияров И.Ф., Хабилов Р.Р. О роли рентгеномографического исследования в лапароскопическом лечении спаечной болезни брюшины при сочетании с желчнокаменной болезнью. *Современные проблемы науки и образования*. 2017; 3: 21.
3. Плечев В.В., Латыпов Р.З., Тимербулатов В.М. *Хирургия спаечной болезни брюшины (руководство)*. Уфа, Изд. «Башкортостан». 2015; 748.
4. Хасанов А.Г., Суфияров И.Ф., Нигматзянов С.С., Матигуллин Р.М. Способ хирургического лечения и профилактики послеоперационных перитонеальных спаек. *Хирургия. Журнал им. Н.И.Пирогова*. 2008; 3: 43-45.

Информация об авторах

1. Нуртдинов Марат Акдасович - д.м.н., профессор кафедры хирургических болезней Башкирского государственного медицинского университета, e-mail: nurtdinovma68@mail.ru
2. Суфияров Ильдар Фанусович - доцент, декан педиатрического факультета Башкирского государственного медицинского университета, e-mail: ildars74@mail.ru
3. Ямалова Гузель Ришатовна - заведующая отделением компьютерной томографии, e-mail: guzon78@mail.ru
4. Шакирьянов Аяз Алмазович - студент Башкирского государственного медицинского университета, e-mail: shakir-ayaz@mail.ru

Цитировать:

Нуртдинов М.А., Суфияров И.Ф., Ямалова Г.Р., Шакирьянов А.А. О критериях рентгеномографического исследования при хронической спаечной болезни. *Вестник экспериментальной и клинической хирургии* 2018; 11: 2: 97-100. DOI: 10.18499/2070-478X-2018-11-2-97-100.

To cite this article:

Nurtdinov M.A., Sufiyarov I.F., Yamalova G.R., Shakirianov A.A. About Criteria of X-Ray Study in Chronic Palace Disease of Bruceur. *Journal of experimental and clinical surgery* 2018; 11: 2: 97-100. DOI: 10.18499/2070-478X-2018-11-2-97-100.

References

1. Borodinov VP. Acute strangulated bowel obstruction (volvulus) in the early period after cesarean section. *Vestnik khirurgii im. I. I. Grekova*. 2001; 160: 6: 85-86. (in Russ.)
2. Nurtdinov MA, Yamalova GR, Sufiyarov IF, Khabirov RR. On the role rentgenokhirurgicheskogo research in laparoscopic treatment of adhesive disease of the peritoneum when combined with cholelithiasis. *Sovremennye problemy nauki i obrazovaniya*. 2017; 3: 21. (in Russ.)
3. Plechev VV, Latypov RZ, Timerbulatov VM. *Khirurgiya spaечноi bolezni bryushiny (rukovodstvo)*. Ufa, Izd. «Bashkortostan». 2015; 748. (in Russ.)
4. Khasanov AG, Sufiyarov IF, Nigmatzianov SS, Matigullin RM. Method of surgical treatment and prevention of postoperative peritoneal adhesions. *Khirurgiya. Zhurnal im. N.I.Pirogova*. 2008; 3: 43-45. (in Russ.)

Information about the Authors

1. Marat Axadovich Nurtdinov -M.D., Professor of the surgical diseases chair Medicince Bashkir state University, e-mail: nurtdinovma68@mail.ru
2. Ildar Fanusovich Sufiyarov - associate Professor, Dean of the pediatric faculty Medicince Bashkir state University, e-mail: ildars74@mail.ru
3. Guzel Rishatovna Yamalova - head of the Department of computed tomography, e-mail: guzon78@mail.ru
4. Ayaz Almazovich Shakirianov - student Medicince Bashkir state University, e-mail: shakir-ayaz@mail.ru