

Ретроспективное исследование амбулаторного лечения пациентов с острым нарушением мезентериального кровообращения

© А.С. СУХАРУКОВ, Д.В. НАРЕЗКИН, А.А. БЕЗАЛТЫННЫХ, А.В. СЕРГЕЕВ, Д.А. АВЧИННИКОВА

Смоленский государственный медицинский университет, Смоленск, Российская Федерация

Актуальность. Острое нарушение мезентериального кровообращения - одно из тяжелейших urgentных заболеваний органов брюшной полости. Количество больных, также как и смертность от данной патологии, неуклонно растет каждый год. В период пандемии новой коронавирусной инфекции COVID – 19 число больных только возросло.

Цель. Поиск путей предотвращения катастрофических последствий данной патологии на догоспитальном этапе, путем выявления группы пациентов, с высоким риском развития мезентериального тромбоза.

Материалы и методы. Проведен ретроспективный анализ амбулаторных карт 279 (100%) пациентов, которые находились на лечении в клинике госпитальной хирургии г. Смоленска за период 2013-2020 гг. по поводу острого нарушения мезентериального кровообращения. При проведении тщательного анализа амбулаторных карт пациентов, особое внимание было уделено: анамнезу, в частности наличию абдоминального болевого синдрома, особенностям, локализации и интенсивности болей; характеру трудовой деятельности в течение жизни; имевшейся сопутствующей патологии; перенесенным оперативным вмешательствам на органах брюшной полости, данным объективного осмотра, а также лабораторным и инструментальным методам исследования. Статистическая обработка проводилась в соответствии с методиками статистического анализа, изложенными в книге Медик В.А., Токмачев М.С., Фишман Б.Б. «Статистика в биологии и медицине» (2001 г.). Для автоматизации процесса использовался MS Excel 2019.

Результаты. При ретроспективном анализе было установлено, что 63 (22,5%) пациента имелиотягощенный анамнез по наличию острого нарушения мезентериального кровообращения у близких родственников. Было отмечено повышение «плохих» липопротеидов низкой и очень низкой плотности, что является неблагоприятным фактором в развитии атероматозного поражения брыжеечного сосудистого русла, с последующей манифестацией острого нарушения мезентериального кровообращения. При анализе амбулаторных карт была выявлена группа больных с ишемическим колитом - 139 пациентов (49,1 %). Данный диагноз был подтвержден фиброколоноскопией. При дальнейшем анализе было определено, что у пациентов, у которых отмечено наличие абдоминальной симптоматики, с момента её появления до госпитализации по поводу острого нарушения мезентериального кровообращения прошло $4 \pm 0,7$ года (от 3 до 4,5 лет).

Заключение. У пациентов с возникшим острым нарушением мезентериального кровообращения за 3-4,5 года были выявлены клинические признаки, позволяющие заподозрить нарушения по мезентериальному руслу. Как правило, в группе риска находятся пациенты, имеющие отягощенный анамнез по заболеваниям сердечно-сосудистой системы (ишемическая болезнь сердца – 93,7%, артериальная гипертензия – 86,1% различные формы мерцательной аритмии – 83,4%). Выявление на амбулаторном этапе группы риска по возможно возникновению острого нарушения мезентериального кровообращения может способствовать снижению частоты возникновения данной патологии.

Ключевые слова: мезентериальный тромбоз; острое нарушение мезентериального кровообращения; синдром абдоминальной ишемии; амбулаторные карты; ишемический колит

Retrospective Study of Outpatient Treatment of Acute Mesenteric Circulatory Disorders

© A.S. SUKHARUKOV, D.V. NAREZKIN, A.A. BEZALTYNNYKH, D.A. AVCHINNIKOVA
Smolensk State medical university, Smolensk, Russian Federation

Introduction. Acute violation of mesenteric blood circulation is one of the most severe urgent diseases of the abdominal cavity. The number of patients, and the mortality rate resulted from this pathology, is steadily increasing every year. The number of patients has only increased during the pandemic of new coronavirus infection COVID-19.

The aim of study was to develop options to prevent severe outcomes of this pathology at the pre-hospital stage identifying patients with high risk of developing mesenteric thrombosis.

Materials and methods. The study was a retrospective analytical study that included 279 (100%) patients and their outpatient records. All patients were diagnosed with acute mesenteric circulation disorder and treated at the hospital surgery clinic in Smolensk in 2013-2020. When conducting a thorough analysis of patients' findings, special attention was paid to: past medical history, in particular, the presence of abdominal pain syndrome, features, localization and intensity of pain; the nature of labour activity during life; existing comorbidity; surgical interventions of the abdominal organs, objective examination findings, and laboratory and instrumental test findings. The data obtained were processed using methods of statistical analysis described in the book "Statistics in biology and medicine" by Medik V.A., Tokmachev M.S., Fishman B.B. (2001), and MS Excel 2019.

Results. A retrospective analysis revealed that 63 (22.5%) patients had a burdened anamnesis of acute mesenteric circulatory disorders in close relatives. An increased number of "bad" lipoproteins of low and very low density was noted, this being an unfavorable factor in the development of atheromatous lesion of the mesenteric vascular bed followed by the manifestation of acute mesenteric circulatory disorders. The analysis revealed a group of patients with ischemic colitis that included 139 patients (49.1 %).

The diagnosis was supported by fibrocolonoscopy. In addition, it was found that 4 ± 0.7 years (from 3 to 4.5 years) passed from the onset of symptoms to hospitalization for acute mesenteric circulatory disorders in patients with abdominal symptoms.

Conclusions. All patients with acute mesenteric circulatory disorders had manifested clinical signs of the disorder 3-4.5 years before it was diagnosed; this allowed suspecting violations along the mesenteric bed. Patients with a burdened anamnesis of the cardiovascular system (coronary heart disease-93.7%, arterial hypertension – 86.1%, various forms of atrial fibrillation – 83.4%) were mostly at risk. Identification of a risk group at the outpatient stage for potential occurrence of acute mesenteric circulatory disorders can help reduce incidence of this pathology.

Keywords: mesenteric thrombosis; acute violation of mesenteric blood circulation; abdominal ischemia syndrome; outpatient charts; ischemic colitis

Острое нарушение мезентериального кровообращения (ОНМК) на сегодняшний день - одно из тяжелейших ургентных заболеваний органов брюшной полости, которое может встретиться в практической деятельности хирургов общего профиля [1,2,3]. Количество больных с ОНМК неуклонно растет ежегодно, что связано с увеличением лиц пожилого и старческого возраста. Частота встречаемости данного заболевания в общехирургических стационарах варьируется от 0,09% до 7,6% [4,5]. Кроме того, до 18% населения планеты имеют синдром хронической абдоминальной ишемии, который выявляется примерно у 3,2% пациентов гастроэнтерологических и терапевтических отделений [6]. Правильность постановки диагноза на уровне приемного отделения составляет 18,6 % [7,8].

В период пандемии, у больных новой коронавирусной инфекцией COVID – 19 частота встречаемости мезентериального тромбоза составляет 1,66% [9]. Описаны случаи сочетания ОНМК с другой острой хирургической патологией [10]. Смертность, по данным отечественных и зарубежных авторов, варьирует от 59-93%, при этом послеоперационная летальность достигает 80,7% [11]. Наиболее сложной ситуацией, в плане лечения и прогноза, является сочетание инфаркта кишечника, осложненного перитонитом. Ведь у 22,7% больных имеет место перитонеальный абдоминальный сепсис [12,13,14,15]. Исходя из этого, есть необходимость выявлять группу риска больных, у которых в будущем может возникнуть острое нарушение мезентериального кровообращения, чтобы принимать меры по профилактике его возникновения.

Цель

Провести ретроспективный анализ амбулаторного лечения и наблюдения пациентов, поступивших в экстренном порядке в клинику госпитальной хирургии Смоленского государственного медицинского университета по поводу ОНМК. Поиск путей предотвращения катастрофических последствий данной патологии на догоспитальном этапе путем выявления группы пациентов, с высоким риском развития мезентериального тромбоза.

Материалы и методы

Проведен ретроспективный анализ амбулаторных карт 279 (100%) пациентов, которые находились на лечении в клинике госпитальной хирургии, располагающейся на базе ОГБУЗ «Клиническая больница

скорой медицинской помощи» г. Смоленска за период 2013-2020 гг. по поводу ОНМК.

Мужчин было - 99 (35,48%), женщин - 180 (64,52%). Средний возраст пациентов составил $66,7 \pm 22,9$ лет (от 43 до 88). Время пребывания в стационаре составило в среднем $6 \pm 3,1$ (от 1 до 13) койко-дней.

При проведении анализа амбулаторных карт пациентов, особое внимание было уделено: анамнезу, в частности наличию абдоминального болевого синдрома, особенностям, локализации и интенсивности болей; характеру трудовой деятельности в течение жизни; имевшейся сопутствующей патологии; перенесенным оперативным вмешательствам на органах брюшной полости, данным объективного осмотра, а также лабораторным и инструментальным методам исследования. Статистическая обработка проводилась в соответствии с методиками статистического анализа, изложенными в книге Медик В.А., Токмачев М.С., Фишман Б.Б. «Статистика в биологии и медицине» (2001 г.). Для автоматизации процесса использовался MS Excel 2019 [16].

Результаты и их обсуждение

При ретроспективном анализе нами было установлено, что пациенты на протяжении всей своей жизни были рабочими и служащими. При этом 19 (6,81%) больных в молодом возрасте профессионально занимались тяжелой атлетикой, а 36 (12,9%) пациентов являлись участниками войн. Анализируя семейный анамнез, было отмечено, что 63 (22,5%) пациента имели отягощенный анамнез по наличию ОНМК у близких родственников. Следует подчеркнуть, что 5 (1,7%) больных находились ранее на стационарном лечении по поводу острого нарушения мезентериального кровообращения. Эта группа больных подверглась оперативному лечению: 3 больным выполнена сегментарная резекция тонкой кишки, а 2 – правосторонняя гемиколэктомия. В последующем специфическая профилактика не проводилась, у профильных специалистов пациенты не наблюдались и не обследовались.

По поводу различной хирургической и онкологической патологии 167 (59,86%) пациентам было проведено оперативное лечение. Характер выполненных операций представлен в таблице 1.

Из общего количества больных, 208 (74,5%) были осмотрены хирургом и травматологом. При осмотре пациенты предъявляли жалобы на перемежающую хромоту, похолодание нижних конечностей, бледность

Таблица 1. Характер оперативных вмешательств

Table 1. The nature of surgical interventions

Диагноз / Diagnosis	Характер оперативного вмешательства / The nature of the surgical intervention	Количество / Quantity (%)
Острый аппендицит / Acute appendicitis	Аппендэктомия / Appendectomy	28 (10,04%)
Желчнокаменная болезнь / Cholelithiasis	Холецистэктомия / Cholecystectomy	42 (15,05%)
Прободная язва желудка или 12-перстной кишки / Perforated stomach ulcer or duodenal ulcer	Резекция желудка по Бильрот – I / Gastric resection according to Billrot - I	4 (1,43%)
Прободная язва желудка или 12-перстной кишки / Perforated stomach ulcer or duodenal ulcer	Резекция желудка по одной из модификаций Бильрот – II / Gastric resection according to one of the modifications of Billrot - II	7 (2,51%)
Прободная язва желудка или 12-перстной кишки / Perforated stomach ulcer or duodenal ulcer	Ушивание перфоративного отверстия / Suturing of a perforated hole	9 (3,23%)
Опухоль правой половины ободочной кишки / Tumor of the right half of the colon	Правосторонняя гемиколэктомия / Right-sided hemicolectomy	8 (2,87%)
Опухоль левой половины ободочной кишки / Tumor of the left half of the colon	Левосторонняя гемиколэктомия / Left-sided hemicolectomy	3 (1,07%)
Злокачественные заболевания матки и придатков / Malignant diseases of the uterus and appendages	Экстирпация матки с придатками / Extirpation of the uterus with appendages	12 (4,3%)
Онкологическое заболевание молочной железы / Breast cancer	Секторальная резекция молочной железы или мастэктомия / Sectoral breast resection or mastectomy	6 (2,15%)
Облитерирующий атеросклероз сосудов нижних конечностей или сахарный диабет / Obliterating atherosclerosis of the vessels of the lower extremities or diabetes mellitus	Ампутация пальцев / Amputation of fingers	9 (3,23%)
Облитерирующий атеросклероз сосудов нижних конечностей / Obliterating atherosclerosis of the vessels of the lower extremities	Бедренно-подколенное шунтирование / Femoral-popliteal bypass surgery	3(1,07%)
Облитерирующий атеросклероз сосудов нижних конечностей или сахарный диабет / Obliterating atherosclerosis of the vessels of the lower extremities or diabetes mellitus	Ампутация стопы по Шарпу / Amputation of the foot by Sharpe	1 (0,36%)
Облитерирующий атеросклероз сосудов нижних конечностей или сахарный диабет / Obliterating atherosclerosis of the vessels of the lower extremities or diabetes mellitus	Ампутация голени / Lower leg amputation	1 (0,36%)
Облитерирующий атеросклероз сосудов нижних конечностей или сахарный диабет / Obliterating atherosclerosis of the vessels of the lower extremities or diabetes mellitus	Ампутация нижней конечности на уровне н/3 бедра / Amputation of the lower limb at the level of the lower third of the thigh	13 (4,66%)
Варикозная болезнь вен нижних конечностей / Varicose veins of the lower extremities	Флебэктомия или минифлебэктомия / Phlebectomy or miniflebectomy	20 (7,17%)
Тромбоз глубоких вен нижних конечностей / Deep vein thrombosis of the lower extremities	Постановка кава-фильтра / Setting up a cava filter	1 (0,36%)
Всего больных / Total patients		167(59,86%)

стоп и онемение пальцев, чувство «ползания мурашек». Специалисты указывали на наличие признаков нарушения периферического кровообращения, в виде снижения пульсации или отсутствия пульса при пальпации на уровне бедра, подколенной ямки или стопе. Больным рекомендовалась консультация сосудистого

хирурга, коррекция образа жизни, стандартная консервативная терапия, наблюдение у эндокринолога, кардиолога.

Рекомендациям последовало только 37 (13,3%) пациентов, которые были осмотрены сосудистым хирургом амбулаторно. Больным было выполнено дуплекс-

ное ангиосканирование сосудов нижних конечностей, при котором у всех выявлены нарушения кровотока. Нарушения прежде всего проявлялись снижением скорости кровотока, наличием атеросклеротических бляшек, у 24 (8,6%) были отмечены гемодинамически значимые нарушения кровотока на различных уровнях. Эти больные в дальнейшем подверглись оперативному вмешательству в объеме ампутации нижней конечности на различных уровнях. У 3 (0,36%) пациентов выполнено бедренно-подколенное шунтирование. Так же 1 (0,36%) пациент подвергся постановке кава-фильтра – успешно. Остальным 9 (3,23%) больным было назначено консервативное лечение, включающее в себя: коррекцию образа жизни (отказ от курения, алкоголя), дезагрегантная терапия (производные аспирина), спазмолитики, препараты, направленные на снижение уровня гомоцистеина (витамины группы В, препараты фолиевой кислоты), назначение производных метилксантина (пентоксифиллин), наблюдение у кардиолога, эндокринолога. Пациентам был рекомендован курсовой или пожизненный прием данных препаратов.

Рекомендации по наблюдению у кардиолога, эндокринолога связаны с необходимостью коррекции сопутствующей патологии. Так, все больные из этой группы страдали сахарным диабетом (9 человек сахарным диабетом I типа, а остальные 26 сахарным диабетом II типа). Те больные, у которых отмечен сахарный диабет II типа, постоянно принимали: метформин и его аналоги, глимепирид, глибенкламид, акарбозу. Средний уровень глюкозы крови у данной группы больных составил $8,2 \pm 1,6$ ммоль/литр (от 6,8 до 9,8 ммоль/литр).

Следует подчеркнуть, что терапия, снижающая уровень цистеина, проводилась без предварительного определения его уровня в периферической крови. По-видимому, это не совсем корректно, так как нельзя полноценно оценить эффект от проводимого лечения.

Особое внимание было уделено выявлению возможных нарушений липидного обмена, были оценены показатели липидограммы (табл.2) у всех больных.

Было отмечено повышение «плохих» липопротеидов низкой и очень низкой плотности, что является

неблагоприятным фактором в развитии атероматозного поражения брыжеечного сосудистого русла с последующей манифестацией ОНМК. То есть, можно предположить, что, контролируя уровень липидов крови на должном уровне, в какой-то степени возможно снизить риск тромбообразования в брыжеечных сосудах.

Этой категории пациентов давались рекомендации по снижению уровня липопротеидов низкой и очень низкой плотности, а также уровня холестерина. Рекомендации заключались в коррекции образа жизни: увеличение физической нагрузки, соблюдение диеты (исключение жирного, жареного, копченого, алкоголя); постоянный прием препаратов, снижающих уровень холестерина. Всем больным был рекомендован полноценный систематический контроль липидного спектра крови (как минимум 1 раз в год), но только 86 человек (30,8%) соблюдали данные рекомендации.

Все анализируемые больные имели отягощенный соматический анамнез до госпитализации в хирургическое отделение (рис. 1).

Как видно из представленной диаграммы, в первую тройку входили заболевания сердечно-сосудистой системы (ишемическая болезнь сердца, артериальная гипертензия, а также мерцательная аритмия) и следует отметить, что, как правило, патология носила сочетанный характер в виде комбинации нескольких заболеваний. Данная группа больных находилась под наблюдением врача кардиолога. Всем больным из этой группы – 261 (93,7%) выполнено ультразвуковое исследование сердца, по данным которого у всех больных имелись признаки атеросклеротического поражения сердца (уплотнение стенок аорты, уплотнение створок клапанов, дилатация камер сердца). Пациентам проводилась медикаментозная коррекция патологии, они принимали: препараты ингибиторы АПФ, аденоблокаторы, блокаторы кальциевых каналов, мочегонные препараты, а также коррекция липидного обмена.

Следует подчеркнуть, что 54 (19,4%) больных перенесли острый инфаркт миокарда или ишемический инсульт, при этом 7 (2,5%) больным была выполнена ангиография и стентирование коронарных артерий.

Таблица 2. Показатели липидограммы по данным амбулаторных карт (средние значения)

Table 2. Indicators of the lipidogram according to outpatient records (average indicators)

Показатель / Indicator	Референсные значения (моль/л) / Reference values (mmol/L)	Результат исследования (моль/л) / The result of the study (mol/l)
Общий холестерин / Total cholesterol	3,2 – 5,6	6,3±2,7
ЛПВП(липопротеиды высокой плотности) / high-density lipoproteins	0,7-2,28	1,2±0,5
ЛПНП (липопротеиды низкой плотности) / low-density lipoproteins	1,9-4,8	6,2±1,6
ЛПОНП (липопротеиды очень низкой плотности) / very low density lipoproteins	0,26-1,04	2,9±1,3
Триглицериды / Triglycerides	0,41-1,8	1,6±0,6
Коэффициент атерогенности / Atherogenicity coefficient	2,2-3,5	5,6±1,4

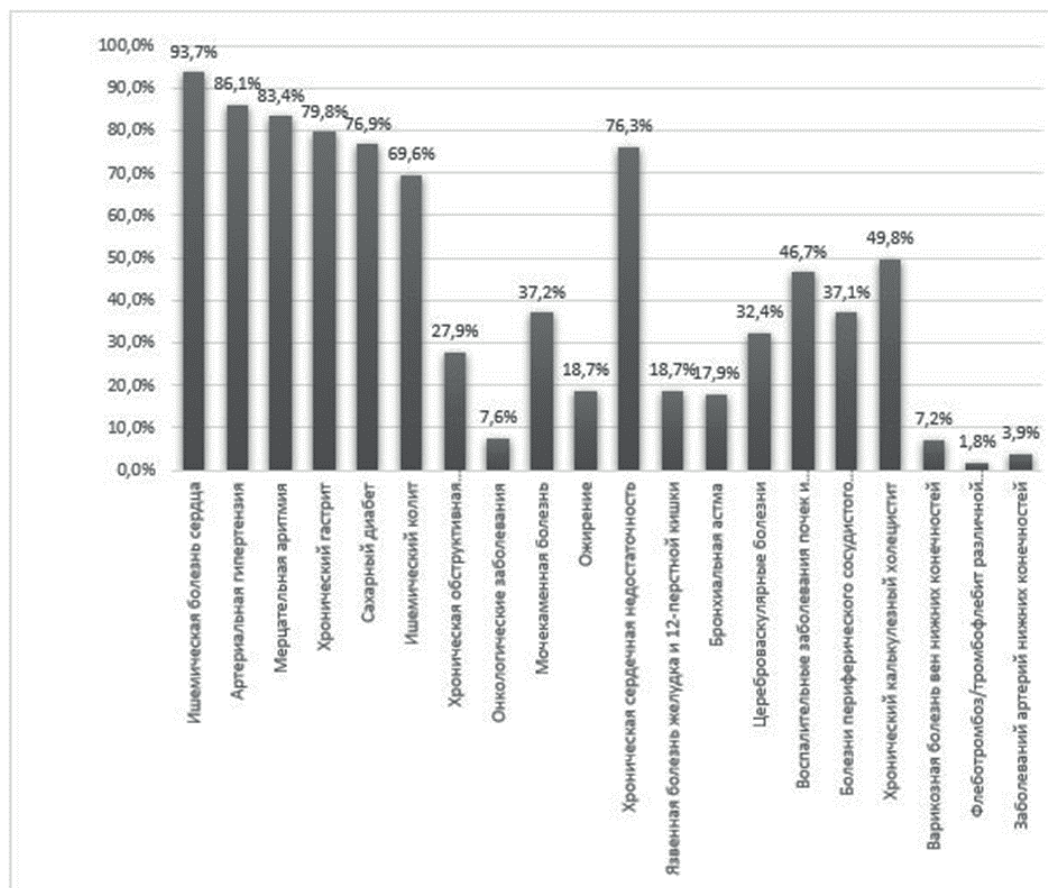


Рис. 1. Структура сопутствующей патологии (по данным амбулаторных карт).
Fig.1. Structure of concomitant pathology (according to outpatient records).

Всем больным, страдающим сердечно-сосудистыми заболеваниями, рекомендовался профилактический осмотр врачом-кардиологом не реже 1 раз в год, но только 102 (36,56%) пациента регулярно посещали кардиолога на протяжении 6 лет, а остальные от случая к случаю.

Хроническими заболеваниями желудочно-кишечного тракта в виде хронического гастрита и язвенной болезни желудка и 12-перстной кишки страдали 222 (79,8%) и 52 (18,7%) пациентов, соответственно. Длительность заболевания составляла $15 \pm 3,2$ лет. Пациентам был рекомендован курсовой прием ингибиторов протонной помпы (омепразол, пантопрозол), блокаторов H₂-гистаминовых рецепторов (ранитидин, амотидин), антацидные препараты. У пациентов с язвенной болезнью проводилась эрадикация *H. pylori* стандартной тройной терапией (ингибиторы протонной помпы (омепразол или пантопрозол) + кларитромицин 500 мг x 2 раза в день + амоксициллин 1000 мг x 2 раза). Всем больным было рекомендовано обязательное ежегодное посещение гастроэнтеролога, а также выполнение процедуры фиброгастроуденоскопии. Однако, гастроэнтеролога посетило только 123 пациента (44,1%), в том числе все больные пациенты, имеющие в анамнезе язвенную болезнь желудка или 12-перстной кишки. Благодаря высокой комплаентности данной группы пациентов, удалось выполнить им

эрадикацию *H. pylori*. Этим же 123 (44,1%) больным выполнено ФГДС. На ФГДС у всех 123 (44,1%) больных определялись изменения со стороны слизистой желудка, а именно гиперемия, отечность ее, наличие единичных, полных эрозий, не прикрытых фибрином.

Особое внимание на себя обращает 139 пациентов (49,1 %) с ишемическим колитом. Данный диагноз был подтвержден фиброколоноскопией. Макроскопи-

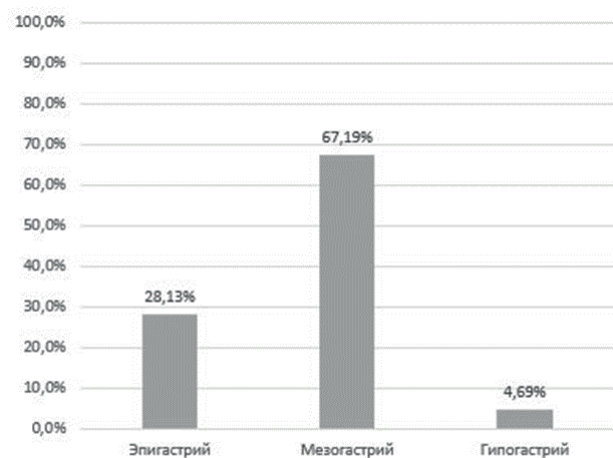


Рис. 2. Локализация абдоминальных болей (по данным амбулаторных карт).
Fig. 2. Localization of abdominal pain (according to outpatient records).

ческая картина была следующей: выраженная гиперемия слизистой оболочки, в некоторых случаях наоборот ее синюшность и отек (такая картина выявлялась у больных, страдающих болями в животе на протяжении нескольких месяцев). В некоторых случаях выявлялись язвы с ровным контуром, дно которых покрыто грануляционной тканью. Имели место так же множественные округлые участки с сохранённой слизистой (с-м «мишени»). Данная картина выявлялась от ректосигмоидного отдела до правой половины ободочной кишки.

Пациентам в обязательном порядке выполнялась мультифокальная биопсия (из всех отделов толстой кишки), по результатам которой выявлялись признаки нарушения микроциркуляции: поверхностный некроз эпителия, уменьшение числа бокаловидных клеток в собственной пластинке, кровоизлияния, наличие обильной лимфо-плазмоцитарной инфильтрации с небольшим количеством гранулоцитов, выраженным склерозом, отложением пигмента коричневого цвета, с его регенераторными изменениями.

Всем больным на амбулаторных условиях выполнено УЗИ-органов брюшной полости: были отмечены диффузные изменения в поджелудочной железе и печени. У 139 (49,8%) выявлены конкременты различных размеров в желчном пузыре. У 130 (46,7 %) определялись изменения почек, что клинически соответствовало наличию воспалительных заболеваний почек и мочевыводящих путей. У 73 (26,2%) больных выявлялись камни в почках.

Из данной группы пациентов только 26 (9,3%) наблюдались у врачей гастроэнтерологического профиля, проводилось лечение: диета (полное исключение жирного, жареного, копченого, алкоголя), ингибиторы протонной помпы, антикоагулянты (производные аспирина), в отдельных случаях варфарин), а также препараты витаминов группы В. У 2 человек отмечен прием месалазина по 1 суппозиторию *per rectum* 3 раза в сутки.

При анализе амбулаторных карт выявлено, что 192 (68,8%) человека имели в анамнезе абдоминальную симптоматику (периодически возникающие боли в животе, периодически возникающее вздутие живота, тошноту, «тяжесть в животе»). Характер болей был «тупой», ноющий. Боли в животе возникали после приема пищи. Причем 17 (6,09%) больных субъективно отмечали более сильные боли после приема жирной или жареной пищи. Локализация болей была разной (рис.2).

У 129 (67,2%) больных боли локализовались в мезогастрии, а у 69 (24,7%) боли преимущественно отмечены по левому флангу живота. Больные с абдоминальной симптоматикой были осмотрены вра-

чом-хирургом – острая хирургическая патология была исключена (назначены спазмолитики, ингибиторы протонной помпы, симетикон, гепатопротекторы, желчегонные средства (аллохол). Было рекомендовано дальнейшее лечение и наблюдение гастроэнтеролога. Пациентам была рекомендована диета: исключение жирного, жареного, копченого, алкоголя, а также медикаментозное лечение: ингибиторы протонной помпы, прокинетики, спазмолитики, ферментные препараты. Таким образом, проводилось только симптоматическое лечение. Специфической профилактики не было.

Проведя ретроспективный анализ медицинской документации наблюдения и лечения пациентов в амбулаторных условиях отмечено, что у значительного количества пациентов, по имеющейся информации, можно было заподозрить поражение мезентериального сосудистого русла. Так у пациентов, у которых отмечено наличие абдоминальной симптоматики, с момента появления симптоматики до госпитализации по поводу острого нарушения мезентериального кровообращения прошло $4 \pm 0,7$ года (от 3 до 4,5 лет). Это довольно длительный срок. Целенаправленное уточнение информации, выполнение более детального исследования, с последующей коррекцией найденной патологии, на протяжении этого времени возможно позволило бы существенно снизить развитие ОНМК.

Заключение

У пациентов с возникшим ОНМК за 3-4,5 года были выявлены клинические признаки, позволяющие заподозрить нарушения по мезентериальному руслу.

Как правило, в группе риска находятся пациенты, имеющие отягощенный анамнез по заболеваниям сердечно-сосудистой системы (ишемическая болезнь сердца – 93,7%, артериальная гипертензия – 86,1% различные формы мерцательной аритмии – 83,4%).

У 1,59% пациентов повторно возникло ОНМК, приведшее к гибели.

Выявление на амбулаторном этапе группы риска по возможному возникновению ОНМК может способствовать снижению частоты возникновения данной патологии.

Дополнительная информация

Конфликт интересов

Авторы заявляют об отсутствии потенциального конфликта интересов.

Список литературы

1. Kerzmann A, Haumann A, Boesmans E, Detry O, Defraigne J. Acute mesenteric ischemia. *Revue Medicale de Liege*. 2018; 73(5-6): 300-303.
2. Acosta S. Epidemiology of mesenteric vascular disease: clinical implications. *Seminars in Vascular Surgery*. 2010; 23 (1): 4-8.
3. Gnanapandithan K., Feuerstadt P. Review Article: Mesenteric Ischemia. *Current Gastroenterology Report*. 2020; 22(4): 17.
4. Ойноткинова О.Ш., Белякин С.А., Мироненко Д.А. Дифференциальные подходы к диагностике хронической абдоминальной ишемии. *Архив внутренней медицины*. 2011; 2: 64–68.
5. Битюков С.Л., Демиденко В.В. Результаты лечения острого мезентериального тромбоза в условиях общехирургического стационара. *Морфологический альманах им. В.Г. Ковешникова*. 2019; 17 (1): 3–6.
6. Kärkkäinen J, Acosta S. Acute mesenteric ischemia (PART I) — Incidence, etiologies, and how to improve early diagnosis. *Best Practice & Research Clinical Gastroenterology*. 2017; 31(1): 15–25.
7. Сухаруков А.С., Нарезкин Д.В. Нерешенные вопросы диагностики острых нарушений мезентериального кровообращения. *Вестник Ивановской медицинской академии*. 2020; 1: 40-42.
8. Ярошук С.А., Баранов А.И., Каташева Л.Ю., Лещинин Я.М. Острая мезентериальная ишемия: подходы к диагностике и оперативному лечению. *Медицина в Кузбассе*. 2018; 2: 35-42.
9. Вечорко В.И., Аносов В.Д., Силаев Б.В. Диагностика и лечение острых хирургических заболеваний у пациентов с COVID – 19. *Вестник РГМУ*. 2020; 3: 71-76.
10. Стяжкина С. Н., Галлямова Л.Р. Клинический случай желчнокаменной болезни с сопутствующей патологией - мезентериальный тромбоз тонкого кишечника. *Синергия наук*. 2018; 23: 913-919.
11. Игнатъев В.Г. Результаты лечения тромбоза мезентериальных сосудов. *Бюллетень Восточно-Сибирского научного центра сибирского отделения Российской академии медицинских наук*. 2012; S4: 55-56.
12. Коровин А.Я., Андреева М.Б., Туркин Д.В., Трифанов Н.А. Комплексное лечение пациентов с острым артериальным мезентериальным тромбозом и перитонитом. *Вестник хирургии*. 2018; 26 (2): 179-187.
13. Нарезкин Д.В., Сухаруков А.С., Безалтынных А.А., Сергеев А.В. Анализ лечения больных с мезентериальным тромбозом, осложненным перитонитом в условиях общехирургического стационара. *Актуальные проблемы медицины*. 2021; 1: 99-108.
14. Duran M, Pohl E, Grabitz K, Schelzig H, Sagban T, Simon F. The importance of open emergency surgery in the treatment of acute mesenteric ischemia. *World journal of emergency surgery*. 2015; 26: 10-45.
15. Yılmaz E, Carti E. Prognostic factors in acute mesenteric ischemia and evaluation with Mannheim Peritonitis Index and platelet-to-lymphocyte ratio. *Turkish journal of trauma & emergency surgery: TJTES*. 2017; 23(4): 301-305.
16. Медик В.А., Токмачёв М.С., Фишман Б.Б. *Статистика в медицине и биологии*. Т.2. М.: Медицина. 2001; 352.

Информация об авторах

1. Сухаруков Александр Сергеевич - ассистент кафедры госпитальной хирургии, Смоленский государственный медицинский университет, e-mail: aleks170994@yandex.ru
2. Нарезкин Дмитрий Васильевич - д.м.н., профессор кафедры госпитальной хирургии, Смоленский государственный медицинский университет, e-mail: dm.narezkin@gmail
3. Безалтынных Александр Александрович - к.м.н., заведующий кафедрой госпитальной хирургии, Смоленский государственный медицинский университет, e-mail: aleksandarbezalтынnyh@yandex.ru.
4. Сергеев Алексей Владимирович - к.м.н., доцент кафедры госпитальной хирургии, Смоленский государственный медицинский университет, e-mail: aleks170994@yandex.ru.
5. Авчинникова Дарья Андреевна - студентка Смоленский государственный медицинский университет, e-mail: avch13D@yandex.ru

References

1. Kerzmann A, Haumann A, Boesmans E, Detry O, Defraigne J. Acute mesenteric ischemia. *Revue Medicale de Liege*. 2018; 73(5-6): 300-303.
2. Acosta S. Epidemiology of mesenteric vascular disease: clinical implications. *Seminars in Vascular Surgery*. 2010; 23 (1): 4-8.
3. Gnanapandithan K., Feuerstadt P. Review Article: Mesenteric Ischemia. *Current Gastroenterology Report*. 2020; 22(4): 17.
4. Ojnotkinova OSH, Belyakin SA, Mironenko DA. Differential approaches to the diagnosis of chronic abdominal ischemia. *Arhiv vnutrennej mediciny*. 2011. 2: 64–68. (in Russ.)
5. Bituykov SL, Demidenko VV. Results of treatment of acute mesenteric thrombosis in a general surgical hospital. *Morfologicheskij al'manah im. V.G. Koveshnikova*. 2019. 17 (1): 3–6. (in Russ.)
6. Kärkkäinen J, Acosta S. Acute mesenteric ischemia (PART I) — Incidence, etiologies, and how to improve early diagnosis. *Best Practice & Research Clinical Gastroenterology*. 2017; 31(1): 15–25.
7. Sukharukov AS, Narezkin DV. Unresolved issues of diagnosis of acute disorders of mesenteric blood circulation. *Vestnik Ivanovskoj medicinskoj akademii*. 2020. 1: 40-42. (in Russ.)
8. Yaroshchuk SA, Baranov AI, Katasheva LYU, Leshchishin YAM. Acute mesenteric ischemia: approaches to diagnosis and surgical treatment. *Medicina v Kuzbasse*. 2018. 2: 35-42. (in Russ.)
9. Vechorko VI, Anosov VD, Silaev BV. Diagnosis and treatment of acute surgical diseases in patients with COVID-19. *Vestnik RGMU*. 2020. 3: 71-76. (in Russ.)
10. Styazhkina SN, Gallyamova LR. Clinical case of cholelithiasis with concomitant pathology-mesenteric thrombosis of the small intestine. *Sinergiya nauk*. 2018. 23: 913-919. (in Russ.)
11. Ignat'ev VG. The results of treating thrombosis of the mesenteric vessels. *Byulleten' Vostochno-Sibirskogo nauchnogo centra sibirskogo otdeleniya Rossijskoj akademii medicinskih nauk*. 2012. S4: 55-56. (in Russ.)
12. Korovin AYA, Andreeva MB, Turkin DV, Trifanov NA. Complex treatment of patients with acute arterial mesenteric thrombosis and peritonitis. *Vestnik hirurgii*. 2018. 26 (2): 179-187. (in Russ.)
13. Narezkin DV, Suharukov AS, Bezalтынnyh AA, Sergeev AV. Analysis of the treatment of patients with mesenteric thrombosis complicated by peritonitis in a general surgical hospital. *Aktual'nye problemy mediciny*. 2021; 1: 99-108. (in Russ.)
14. Duran M, Pohl E, Grabitz K, Schelzig H, Sagban T, Simon F. The importance of open emergency surgery in the treatment of acute mesenteric ischemia. *World journal of emergency surgery*. 2015; 26: 10-45.
15. Yılmaz E, Carti E. Prognostic factors in acute mesenteric ischemia and evaluation with Mannheim Peritonitis Index and platelet-to-lymphocyte ratio. *Turkish journal of trauma & emergency surgery: TJTES*. 2017; 23(4): 301-305.
16. Medik VA, Tokmachyov MS, Fishman BB. *Statistika v medicine i biologii*. V.2. M.: Medicina. 2001; 352. (in Russ.)

Information about the Authors

1. Alexander Sergeevich Sukhorukov - Assistant of the Department of Hospital Surgery, Smolensk State Medical University, e-mail: aleks170994@yandex.ru
2. Dmitry Vasilievich Rifkin - M.D., Professor of the Department of Hospital Surgery, Smolensk State Medical University, e-mail: dm.narezkin@gmail
3. Alexander Alexandrovich Bezalтынnykh - Ph.D., Head of the Department of Hospital Surgery, Smolensk State Medical University, e-mail: aleksandarbezalтынnyh@yandex.ru
4. Alexey Vladimirovich Sergeev - Ph.D., Associate Professor of the Department of Hospital Surgery, Smolensk State Medical University, e-mail: aleks170994@yandex.ru .
5. Darya Andreevna Avchinnikova - student of Smolensk State Medical University, e-mail: avch13D@yandex.ru

Цитировать:

Сухаруков А.С., Нарезкин Д.В., Безалтынных А.А., Сергеев А.В., Авчинникова Д.А. Ретроспективное исследование амбулаторного лечения пациентов с острым нарушением мезентериального кровообращения. *Вестник экспериментальной и клинической хирургии* 2022; 15: 1: 34-40. DOI: 10.18499/2070-478X-2022-15-1-34-40.

To cite this article:

Sukharukov A.S., Narezkin D.V., Bezalтынnykh A.A., Avchinnikova D.A. Retrospective Study of Outpatient Treatment of Acute Mesenteric Circulatory Disorders. *Journal of experimental and clinical surgery* 2022; 15: 1: 34-40. DOI: 10.18499/2070-478X-2022-15-1-34-40.