

Низкоэнергетическая эндокардиальная дефибриляция при предсердных тахикардиях

Л.А.БОКЕРИЯ, А.Г.ФИЛАТОВ, С.А.КОВАЛЕВ, А.С.КОВАЛЕВ

Low-energy endocardial defibrillation during atrial tachyarrhythmias

L.A.BOKERIA, A.G.FILATOV, S.A.KOVALEV, A.S.KOVALEV

Научный Центр сердечно-сосудистой хирургии им. А.Н.Бакулева

Фибрилляция предсердий (ФП) – одна из наиболее частых аритмий, встречающаяся во взрослой популяции населения [1, 2]. Первооткрывателем этой аритмии считают ирландского врача R.Adams, принявшего эту аритмию за проявление митрального стеноза и сообщившего об этом в 1827 г.

Современный взгляд на механизмы возникновения и существование ФП включает три основных фактора: триггеры, факторы, обеспечивающие возможности возникновения ФП, и факторы, обеспечивающие стабилизацию и поддержание ФП. Для эффективного купирования пароксизма ПТА необходимо одновременное возбуждение достаточно большой массы миокарда, с последующим регулярным возбуждением от единственного источника электрической активности.

ФП впервые была купирована с помощью электрического тока (60 Гц, 650 В, 150 мс) в 1962 г. Zoll и Linenthal, в этом же году Paul и Miller использовали переменный ток (60 Гц, 350 В, 150 мс) для прекращения ТП у 3 пациентов с ВПС. Исследователи повернулись к постоянному току, когда стало очевидно, что переменный ток индуцировал ЖА, а когда повторялся - то причиной повреждения миокарда. Трансторакальная дефибриляция предсердий (ДФП) с помощью постоянного тока была впервые описана Lown более чем 35 лет назад [3]. Эти исследователи описали технику, которая прекращала аритмии в 94% случаев из 456 эпизодов аритмии. Для того, чтобы прекратить ФП необходимо дефибриллировать критическую массу миокарда предсердий [5]. Электрический ток, особенно плотность тока, проходящего через предсердный миокард является критическим фактором, который определяет успешную дефибрилляцию [5]. Различные факторы, лежащие в основе заболевания влияют на плотность тока [7].

Последние несколько лет появился значительный интерес к внутренней ДФП. Эта методика может позволить прекратить ФП пациентам, у которых неэффективна наружная кардиоверсия-дефибриляция (КВДФ) [9]. Более того, у некоторых пациентов возможно прекращение ФП очень низкой энергией, так что часто и не нужна общая анестезия [8]. Наконец, эта методика может дать толчок развитию имплантируемых КВДФ для предсердий, которые будут автоматически определять и купировать аритмию.

Внутренняя ПДФ у животных впервые описана Mirovski в 1974 г. [4]. Исследования в области определения оптимальной конфигурации электродов в последующие 20 лет привели к созданию однокатетерной системы для ДФП, которая была использована в нашем исследовании [6,10].

Цель исследования: показать эффективность, безопасность, преимущества и недостатки низкоэнергетической эндокардиальной ДФ с использованием однокатетерной системы для купирования трепетания (II типа) и ФП.

Материалы и методы

Процедура эндокардиальной дефибриляции была выполнена у 35 пациентов, средний возраст которых составил 19-59лет ($47 \pm 12,2$); средний размер ЛП = $4,9 \pm 0,5$; ФВ = $56,1 \pm 5,1\%$; 86% пациентов были после операций на открытом сердце (протезирование аортального, митрального и/или трикуспидального клапанов), ДФ проводилась на $10,7 \pm 1,4$ сутки; длительность пароксизма ФП – ТП $5,3 \pm 0,4$ суток, в 85% случаев пациенты принимали антиаритмические препараты III группы, всем пациентам перед ДФ и в течении 2-3 дней после процедуры назначался финоптин в дозе 120-240 мг в сутки для профилактики раннего рецидива ПТА. Также всем пациентам проводилась эффективная антикоагулянтная терапия на протяжении как минимум 10 суток, средний ПТИ составил $40,2 \pm 3,7\%$.

До процедуры эндокардиальной ДФ всем пациентам был выполнен ряд исследований, включающий: трансторакальную эхокардиографию, ЭКГ, Холтеровское мониторирование ЭКГ, рентгенографию, рутинные лабораторные анализы, за 24-48 часов всем пациентам была выполнена чреспищеводная эхокардиография (для исключения наличия внутрисердечных тромбов и эффекта спонтанного эхоконтрастирования).

Эндокардиальная ДФ выполнялась с использованием однокатетерной системы ALERT® (ALERT Companion II, EP Med System, Inc., NJ, USA). (рис. 1).

Катетер для эндокардиальной ДФ диаметром 7,5 Fr, длиной 110 см имеет внутренний просвет для контроля внутрисердечного давления крови, введения препаратов, проведения стилета и др., на кончике катетера располагается латексный баллончик (8×13 мм),



Рис. 1. Внешний вид системы ALERT Companion II для низкоэнергетической эндокардиальной ДФ.

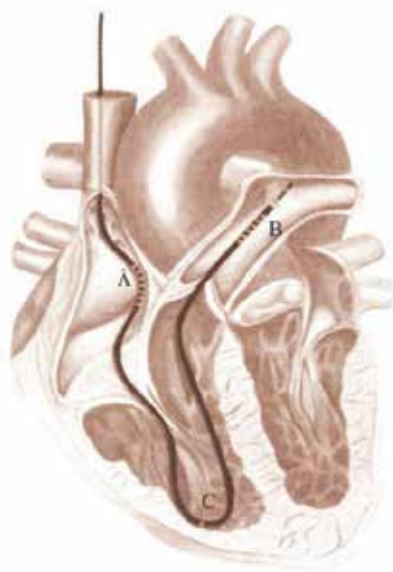


Рис. 2. Внутрисердечное расположение электродов; момент выполнения эндокардиальной ДФ (А - проксимальные электроды, расположенные в ПП, В - дистальные электроды, расположенные в ветви ЛА, С - электрод в ПЖ для стимуляции и синхронизации с R-волной).

при заполнении которого воздухом значительно облегчается проведение дистального конца электрода по току крови в систему ЛА. Дистальный (катод) и проксимальный (анод) электроды состоят из шести 5-мм платиновых колец с 4-мм межэлектродным расстоянием. Кроме того, в проксимальной части катетера имеется дополнительный полюс для стимуляции предсердий, а на расстоянии 18 см от дистального конца катетера полюс для стимуляции желудочков и синхронизации тока с R-волной (рис. 2)

После пункции левой подключичной или правой внутренней яремной вены устанавливают интродьюсер 8,5 Fr, через который проводят электрод ALERT в полость правого предсердия и на уровне ТК в латексный баллон вводится 2-3 см³ воздуха и в таком виде дистальный полюс электрода устанавливают в правую ветвь ЛА. При получении четких предсердных и желудочковых электрограмм проводится пробная сти-

муляция правого желудочка с желудочкового полюса электрода ALERT и далее наносится разряд 5-10-15 Дж до восстановления синусового ритма. При неэффективности через внутренний просвет проводится стилет и с его помощью дистальный электрод устанавливается в левую ветвь ЛА и вновь наносится разряд 5-10-15 Дж.

ДФ выполняется с использованием двухфазного шока при соотношении начальной и конечной части волны (положительной и отрицательной фазы) по 50%, с интервалом сцепления >360 мс (> 380 при блокаде ножек пучка Гиса).

Сразу после восстановления ритма проводится «overdrive» стимуляция предсердий или желудочков с ЧСС – 90-120 уд. в мин. в течение 5 мин. и более.

Всем пациентам при выполнении ДФ проводилась внутривенная седация и/или анестезия с использованием дипривана (пропофол) /1% – 2 мг/кг массы тела, поддерживающая доза 1 мг/кг массы тела/.

Результаты и их обсуждение

Эндокардиальная ДФ оказалась эффективна в 93,4% случаев – восстановлен синусовый ритм (рис. 3). Прием финоптина и кордарона, «overdrive» стимуляция позволили избежать рецидивов ФП или ТП после процедуры на госпитальном этапе. В двух случаях попытки низкоэнергетической эндокардиальной ДФ у пациентов с ФП после трехклапанного протезирования оказались неэффективными. Осложнений, относящихся к методикам катетеризации или ДФ, не было. В 3 случаях наблюдалась брадикардия, во время которой потребовалась стимуляция, проводившаяся не более 2 мин. в автоматическом режиме с желудочкового полюса электрода для эндокардиальной ДФ.

Средняя энергия ДФ составила $9,44 \pm 1,1$ Дж, шоковый импеданс $50 \pm 8,0$ Ом. Мы не получили статистически значимых отличий в эффективности восстановления синусового ритма и энергии ДФ, в зависимости от расположения дистального полюса электрода (правая или левая ветвь легочной артерии) (рис. 4)

Наружная электрическая предсердная дефибрилляция (ПДФ) была развита в начале 60-х годов. Прямой ток переводит ФП в СР у большинства пациентов. Техника наружной ПДФ остается такой же, как она описана Lown в 1962 г. [3]. Исследования на животных и клинические испытания показали, что ФП может быть купирована и с помощью внутренней ПДФ через катетеры – электроды. Техника наиболее эффективна, если используются двухфазные асимметричные разряды через ПП и КС. Синхронизация разрядов с R- волной с ИС более 300 мс предотвращает развитие ЖА. Внутренняя ПДФ обеспечивает эффективность и безопасность у пациентов, которым наружный постоянный ток неэффективен [9]. Успех имплантируемых ЖКВДФ и ободряющие безопасность и эффективность внутренней ПДФ генерировали значительный интерес к развитию имплантируемых ПДФ. Эффективность низкоэнергетических разрядов для прекращения аритмий наводит

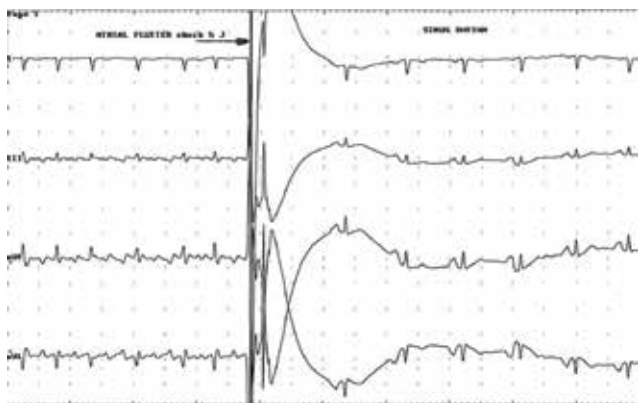

Рис. 3. ЭКГ в момент восстановления синусового ритма в результате эффективной эндокардиальной ДФ с использованием энергии 5 Дж. (сверху вниз I, III, aVF, aVL – отведения поверхностной ЭКГ, стрелкой показан момент нанесения шока энергией 5 Дж, длительностью 8 мс).

на мысль, что такая терапия может быть приемлема для лечения ФП [6, 8]. Развитие различных технологий лечения ФП привело к созданию однокатетерной системы для низкоэнергетической эндокардиальной ДФ предсердий [10, 11]. Данные о патогенезе ФП предполагают, что быстрая детекция и немедленное купирование приступа ФП, теоретически могут предотвращать рецидивы аритмии [12].

В результате проведенной нами работы были выявлены основные предикторы эффективности восстановления и последующего удержания синусового ритма. Одним из них является размер левого предсердия: у пациентов с размером левого предсердия менее $4,4 \pm 0,7$ см эндокардиальная ДФ была эффективна в 100%, по сравнению с $6,1 \pm 0,5$ см ($p < 0,03$) у пациентов, которым не удалось купировать пароксизм. Увеличение размера левого предсердия сопровождается необратимыми патологическими изменениями миокарда предсердий – апоптоз, фиброз, жировая дегенерация. Это приводит к развитию анатомофункциональных причин, делающих невозможным восстановление синусового ритма или его удержание даже на протяжении нескольких секунд. Другим не менее важным критерием является фракция выброса левого желудочка (ФВ ЛЖ): у пациентов, которым восстановить синусовый ритм не удалось ФВ ЛЖ в среднем была равна $49 \pm 2,1\%$, а у тех, у кого синусовый ритм был восстановлен – $59,5 \pm 1,4\%$ ($p < 0,05$). Снижение ФВ ЛЖ сопровождается повышением КДД ЛЖ, увеличением давления и размеров ЛП. Длительность антиаритмической терапии (ААТ) также является положительным предикторным признаком в возможности эффективного купирования пароксизма ФП. У пациентов, получавших антиаритмики III группы на протяжении $7,1 \pm 0,9$ суток был восстановлен и удерживался на протяжении всего госпитального периода синусовый ритм. Достаточная длительность соответствующей антиаритмической терапии способствовала, по-видимому, уменьшению числа волн микроириентри, участвующих в поддержании ФП и позво-

лила эффективно купировать пароксизм тахикардии, а уменьшение степени дисперсии рефрактерности, наблюдающееся при лечении антиаритмиками III группы способствует более продолжительному удержанию СР, т.е. уменьшению в последующем числа и длительности пароксизмов ФП.

Нам не удалось получить статистически достоверных данных о влиянии расположения дистального полюса электрода (правая или левая ветви легочной артерии) на эффективность дефибрилляции. Хотя по данным Schmeider S. et al. эффективность купирования пароксизма при расположении электрода в правой ветви ЛА – 93%, а при расположении в левой – 86%. Порог дефибрилляции меньше в левой, чем в правой ветви ЛА 7,1 Дж и 10,2 Дж, соответственно [10]. Поэтому эти авторы рекомендуют при неэффективности купирования пароксизма переводить дистальный полюс электрода в левую ветвь ЛА.

Также мы считаем, что всем пациентам процедуру эндокардиальной ДФ необходимо проводить под внутривенной анестезией, так как порог болевой чувстви-

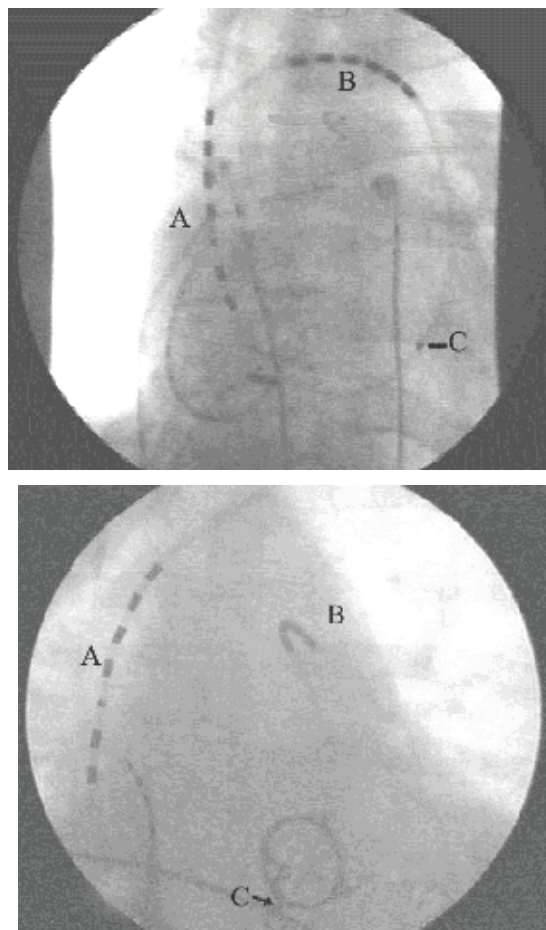


Рис. 4. Рентгенографическая картина расположения катетера с положением дистального электрода в правой (А) и левой (Б) ветвях легочной артерии в момент выполнения эндокардиальной ДФ. (А - проксимальные электроды, расположенные в ПП, В - дистальные электроды, расположенные в ветви ЛА, С - электрод в ПЖ для стимуляции и синхронизации с R-волной).

тельности выше порога дефибрилляции. Проведение пробных эндокардиальных ДФ у первых пациентов с использованием достаточно низкой энергии (0,5-1,0 Дж) сопровождались субъективными ощущениями дискомфорта в грудной клетке, при этом восстановления синусового ритма не происходило из-за недостаточной энергии ДФ.

Нами также были выработаны показания и противопоказания к выполнению эндокардиальной ДФ предсердий.

Показаниями к выполнению эндокардиальной ДФ являются:

- необходимость восстановления СР при ФП после неэффективной наружной КВДФ;
- стабильная ФП, возникшая во время ЭФИ или РЧА предсердных аритмий;
- пациенты с СССУ в анамнезе или с высокой вероятностью возникновения дисфункции СУ после ДФ, которая может потребовать электрокардиостимуляцию;
- ФП-ТП у пациентов после операции на открытом сердце;
- пожилые пациенты и пациенты, имеющие противопоказания к проведению глубокой анестезии необходимой для выполнения трансторакальной ДФ.

Список литературы

1. Kannel W.B., Abbott R.D., Savage D.D. et al. Epidemiologic features of chronic atrial fibrillation: The Framingham study. N. Engl. J. Med.-1982; 306: 1018-1022.
2. Benjamin, E. J., Wolf P.A., D'Agostino R.B., Silbershatz H., Kannel W.B. and Levy D. (1998). «Impact of atrial fibrillation on the risk of death: the Framingham Heart Study.» Circulation 98(10): 946-52.
3. Lown B., Perloth M., Kaidbey S. et al. "Cardioversion" of atrial fibrillation. A report on the treatment of 65 episodes in 50 patients. N. Engl. J. Med.-1963; 269: 325-331.
4. Mirowski M., Mower M.M., Langer A.A. Low energy catheter cardioversion of atrial tachyarrhythmias (abstract). Clin. Res.-1974; 18: 890A.
5. Levy S, Lauribe P, Dolla E, et al. A randomized comparison of external and internal cardioversion of chronic atrial fibrillation. Circulation.-1992; 86: 1415-1420.
6. Alt E, Ammer R, Lehmann G, et al. Efficacy of a new balloon catheter for internal cardioversion of chronic atrial fibrillation without anaesthesia. Heart.1998; 79: 128-132.
7. Cooper RA, Johnson EE, Wharton JM. Internal atrial defibrillation in humans. Improved efficacy of biphasic waveforms and the importance of phase duration. Circulation.-1997; 95: 1487-1496.
8. Ammer R, Alt E, Ayers G, et al. Pain threshold for low energy intracardiac cardioversion of atrial fibrillation with low or no sedation. PACE.-1997; 20(Pt. II): 230-236.
9. Kirchhof P., L. Eckardt P. Loh, K. Weber, R. J. Fischer, K. H. Seidl, D. Böcker, G. Breithardt, W. Haverkamp and M. Borggrefe (2002). «Anterior-posterior versus anterior-lateral electrode positions for external cardioversion of atrial fibrillation: a randomised trial.» Lancet 360(9342): 1275-9..
10. Schmieder S, Schneider M.A.E, Karch M.R, Schmitt C. Internal low energy cardioversion of atrial fibrillation using a single lead system: Comparison of left and right pulmonary artery catheter approach. PACE.-2001; 24: 1108-1112.
11. Boriani G, Biffi M, Camanini C, et al. Transvenous low energy internal cardioversion for atrial fibrillation: A review of clinical application and future developments. PACE.-2001; 24: 99-107.
12. Karch M.R, Schmieder S, et al. Internal atrial defibrillation during electrophysiological studies and focal atrial fibrillation ablation procedures. PACE.-2001; 24: 464-469.

Заключение

Методика низкоэнергетической трансвенозной эндокардиальной ДФ предсердий эффективна и безопасна для восстановления СР у пациентов с ТП (II типа) и ФП. Использование однокатетерной системы и направляющего баллончика на кончике катетера позволяет снизить время флюороскопии и общее время процедуры дефибрилляции предсердий.

Сведения об авторах

1. Бокерия Лео Антонович – д.м.н., проф., академик РАН и РАМН, директор Научного Центра сердечно-сосудистой хирургии им. А.Н. Бакулева, президент Российского научного общества сердечно-сосудистых хирургов; e-mail: sakovalev61@gmail.com
2. Ковалев Сергей Алексеевич – д.м.н., проф. руководитель кардиохирургического Центра, заведующий отделением кардиохирургии №2 Воронежской областной клинической больницы №1
3. Филатов Андрей Геннадьевич – к.м.н., сердечно-сосудистый хирург, электрофизиолог, заведующий лабораторией интраоперационной диагностики и лечения аритмий Научного Центра сердечно-сосудистой хирургии им. А.Н.Бакулева
4. Ковалев Алексей Сергеевич – сердечно-сосудистый хирург, аспирант Научного Центра сердечно-сосудистой хирургии им. А.Н.Бакулева