УДК 616.12-005.4-089
© Р.В.Сидоров, О.Л.Ерошенко, Д.Ю.Поспелов

Анализ отдаленных результатов прямой реваскуляризации миокарда у больных ишемической болезнью сердца

Р.В.СИДОРОВ, О.Л.ЕРОШЕНКО, Д.Ю.ПОСПЕЛОВ

Analysis of long-term results coronary artery bypass grafting in patients with coronary heart disease

R.V.SIDOROV, O.L.EROSHENKO, D.Y.POSPELOV

Ростовский государственный медицинский университет

Проведен сравнительный анализ клинических результатов и морфофункционального состояния левого желудочка у 109 пациентов, перенесших аутоартериальную и смешанную реваскуляризацию миокарда. Непосредственный клинический успех реваскуляризации был достигнут в обеих группах пациентов без достоверных межгрупповых различий. Анализ результатов в отдаленные сроки после проведенного оперативного лечения выявил большую стабильность клинических результатов в группе пациентов с аутоартериальной реваскуляризацией миокарда.
Ключевые слова: ишемическая болезнь сердца, аортокоронарное шунтирование, аутоартериальная реваскуляризация миокарда, смешанная реваскуляризация миокарда

A comparative analysis of clinical results and the morphofunctional state of left ventricle in 109 patients undergoing autoarterial and mixed myocardial revascularization. The immediate clinical success of revascularization was achieved in both groups of patients without a reliable intergroup differences. Analysis of the results in the distant days after the surgery revealed a greater stability of clinical outcomes in patients with autoarterial myocardial revascularization.
Key words: coronary heart disease, coronary artery bypass, myocardial revascularization autoarterial mixed myocardial revascularization

Высокая распространенность стенозирующего атеросклероза коронарных артерий значительно сокращает среднюю ожидаемую продолжительность жизни населения нашей страны [2-6]. Коронарное шунтирование – один из наиболее эффективных методов лечения ишемической болезни сердца (ИБС), позволяющих увеличить продолжительность жизни пациента и улучшить ее качество. Наиболее тяжелой категорией остаются больные с многососудистым поражением коронарных артерий. Процент таких больных по отношению к числу пациентов с ИБС доходит до 40%. Вовлечение в патологический процесс большого количества коронарных артерий представляет большие трудности для хирургической коррекции коронарного кровотока [1]. На сегодняшний день проблема оптимального выбора аутотрансплантантов попрежнему остается актуальной в сердечно-сосудистой хирургии. Ограниченный ресурс жизнеспособности шунтов может приводить к возобновлению клиники ИБС у прооперированных больных. Около десяти лет проводится активная разработка и широкое внедрение в практику коронарной хирургии методики тотального аутоартериального шунтирования. Проведенные крупные исследования демонстрируют значительно лучшую жизнеспособность артериальных аутотрансплантантов как в ближайшие, так и в отдаленные сроки после операции по сравнению с венозными аутотрансплантантами [8]. Однако у пациентов старшей возрастной группы с генерализованным атеросклерозом и многососудистым поражением коронарных артерий мы вынужденно использовали в качестве трансплантатов большую подкожную вену.

Целью исследования явилась сравнительная оценка клинических результатов и морфофункционального состояния левого желудочка в послеоперационном периоде у больных ИБС с аутоартериальной и смешанной реваскуляризацией миокарда.

Материалы и методы

Методом случайной выборки в исследование включены 109 пациентов в возрасте от 49 до 83 лет (средний возраст 56±7,1), преимущественно мужчины (мужчин 64 – 87,67%, женщин 9 – 12,33%), подвергшихся хирургическому лечению ИБС методом прямой реваскуляризации миокарда в отделении кардиохирургии клиники РостГМУ в 2006-2008 гг.. Длительность заболевания составила в среднем 4,2±0,35 года. Все пациенты были разделены на 2 группы. Первую группу составили пациенты, которым была выполнена аутоартериальная реваскуляризация – 57 человек (53%). Во вторую группу вошли 52 пациента (47%), которым выполнена смешанная реваскуляризация. В качестве артериальных шунтов использовались – левая внутренняя грудная артерия (ВГА) – 100%, правая внутренняя грудная артерия – 23%, лучевая артерия – 7%, передняя большеберцовая артерия (ПББА) – 3%, большая подкожная вена – 69% (рис. 1). Индекс реваскуляризации – 2,3±0,6.

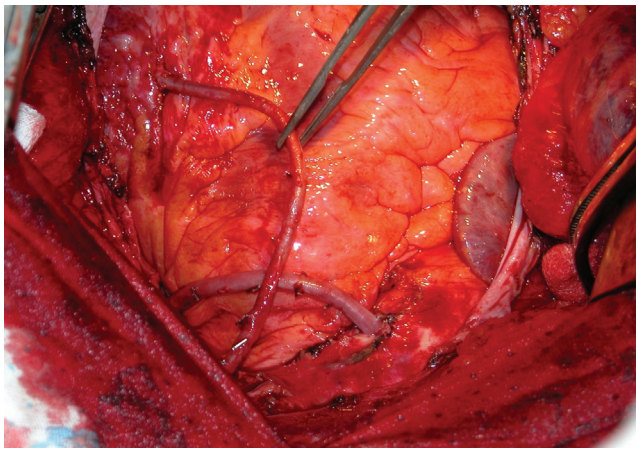

Рис. 1. Аутоартериальный маммарокоронарный шунт из левой ВГА к ПМЖВ, АКШ к ЗБВ ОА ЛкА аутоартериальным трансплантатом из ПББА.

Всем обследуемым проводилось общеклиническое обследование, ЭКГ, тредмил-тест, дуплексное сканирование периферических артерий, эхокардиография, тканевая допплерэхокардиография до оперативного лечения и через 3 года после операции. В анамнезе у большинства больных (63 человека – 52%) имел место перенесенный инфаркт миокарда (ИМ), причем повторным он был у 15 больных (23,8%). У 15 пациентов (13,7%) ИМ имел переднюю локализацию, у 14 (12,8%) – заднюю, у 10 – верхушечную (9,17%), у 8 (7,3%) – нижнюю, у 4 (3,6%) – боковую локализацию. У 25 (22,9%) пациентов диагностировалась стабильная стенокардия (СС) IV ФК, у 49 (44,9%) пациентов на момент исследования имела место СС III ФК, у 9 (9,1%) – II ФК по классификации Канадского общества кардиологов; у 10 пациентов (13,6%) была диагностирована безболевая ишемия миокарда. Результаты нагрузочного теста на тредмиле до оперативного лечения в 90% случаев (98 пациентов) оказались положительными, при этом толерантность к физической нагрузке у 63 человек (57,8%) была низкой, а у 18 человек (32,2%) – средней и только лишь у 10 человек (10%) – высокой. В 10% – результат пробы оказался сомнительным, поскольку проба была прекращена в отсутствии достижения субмаксимальной ЧСС по одному из немедленных показаний к остановке теста.

При ультразвуковом исследовании сосудистой системы у большинства пациентов (54 /73,9%/) установлено мультифокальное атеросклеротическое поражение артериальной системы с сопутствующими изменениями в виде стенозов артерий брахиоцефальной зоны и артерий нижних конечностей.

По данным эхокардиографии конечнодиастолический размер (КДР) ЛЖ менее 55 мм, размер левого предсердия (ЛП) менее 39 мм, фракция выброса (ФВ) от 50 до 66% выявлены у 55 (75,3%) обследованных. У 18 пациентов (24,7%) отмечено расширение полости ЛП (более 40 мм) и увеличение КДР (более 55 мм); ФВ у них составила менее 50%. У большинства обследованных (82 человека – 75,5%) выявлена глобальная диастолическая дисфункция ЛЖ 1 типа, что проявлялось снижением соотношения Е/А трансмитрального потока менее 1 (0,81±0,19), увеличением ВИР более 80 мс (110±22), увеличением продолжительности ДТ пика Е более 230 мс (250±10). У 20 пациентов (18,9%) глобальная диастолическая функция ЛЖ была в пределах нормы; у 7 (6,4%) – с грубыми структурными изменениями ЛЖ была зарегистрирована глобальная ДД рестриктивного типа: Е/А – более 2 (2,22±0,11), уменьшение ВИР менее 60 мс (47±0,12), ДТ – менее 170 мс (150±0,15). Региональная систолическая функция ЛЖ оценивалась в 16 сегментах согласно рекомендациям Американского общества эхокардиографистов. Среднее количество сегментов с нарушением локальной сократимости у одного больного составило 3,9±0,9. Региональная систолическая и диастолическая дисфункция методом тканевой допплерографии зарегистрирована в 100% ишемизированых сегментах, индекс региональной производительности миокарда (ИРПМ) составил 1,13±0,04 (патент на изобретение РФ № 2245680 от 10.02.2005 г).

Анализ результатов коронарографии показал, что в подавляющем большинстве случаев (59 пациентов – 80,8%) характер поражения коронарного русла был многососудистым. У 17 пациентов (23,3%) было выявлено поражение 3 и более коронарных артерий, у 42 пациентов (57,7%) – двух коронарных артерий. Поражение ствола ЛкА (стеноз более 50%) наблюдалось у 12 пациентов (16,4%). Гемодинамически значимое поражение ствола ПкА зарегистрировано у 21 пациента (28,7%). Наиболее часто была поражена ПМЖВ ЛкА – 44 пациента (60,2%), причем её изолированное поражение встречалось в 28 % случаев. Поражение ОВ, ДВ и ВТК выявлено в 24,7%, 15% и 19,7 % случаев, соответственно (рис 2).

В качестве критериев эффективности операции в отдаленном послеоперационном периоде учитывались выживаемость, летальность и ее причины, частота рецидива стенокардии и частота ИМ в отдаленные сроки после операции.

Результаты и их обсуждение

Как показал анализ результатов через 3 месяца после проведенного оперативного лечения, непосредственный клинический успех реваскуляризации был достигнут в обеих группах пациентов без достоверных межгрупповых различий ($p>0,05$) , в первой группе – в 95,5% случаев, во второй – в 88,7%.

Отмечено снижение ФК стенокардии или исчезновение её симптомов у 105 пациентов (96,3%), при этом у 68 больных (62%) приступы стенокардии исчезли полностью, снижение ФК ХСН с III-IV до I-II зарегистрировано у 13 (12%).

Повторный нагрузочный тест на тредмиле выявил изменение характера реакции на нагрузку так же в обеих группах больных. В целом отмечена по-

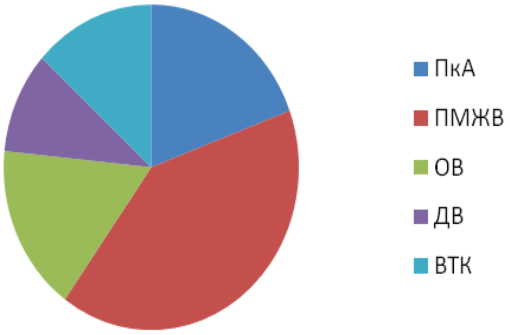

Рис. 2. Частота поражения коронарных артерий по данным селективной коронарографии.

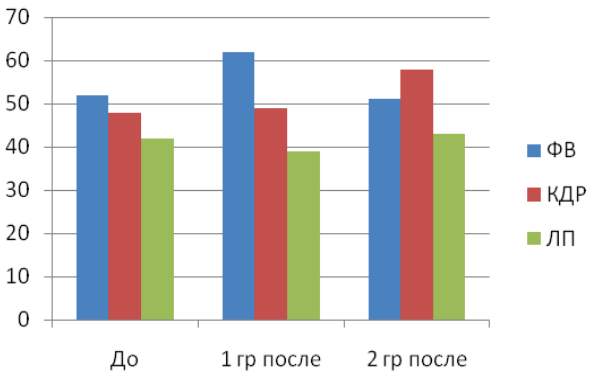

Рис. 3. Динамика основных морфофункциональных показателей по данным ЭхоКС до операции и через 3 года после в первой и второй группах пациентов.

ложительная динамика как объективных оценочных критериев, так улучшение субъективного состояния больных в процессе проведения теста. В первой группе отмечено увеличение толерантности к физической нагрузке в виде возрастания общего времени нагрузки до 12-17 минут и, соответственно, её ступени до 4-6-ой. При этом объем внешней выполненной работы возрос до 7-13,6 МЕТ. У 82 пациентов (75%) в процессе проведения теста депрессия сегмента ST не была выявлена вообще, что позволило расценить пробу как отрицательную.

По данным ЭхоКГ увеличение количества функционирующих сегментов ЛЖ способствовало статистически значимому уменьшению конечного систолического объема. В целом среднее количество сегментов с нарушением локальной сократимости у одного больного уменьшилось и составило 1,9±0,27 ($p<0,05$). Улучшение локальной сократимости ЛЖ обусловила также статистически значимое увеличение ФВ ЛЖ ($p<0,05$) в обеих группах.

Таким образом, не вызывает сомнения тот факт, что операция прямой реваскуляризации миокарда является высокоэффективным методом лечения ИБС, улучшающим прогноз и качество жизни пациентов.

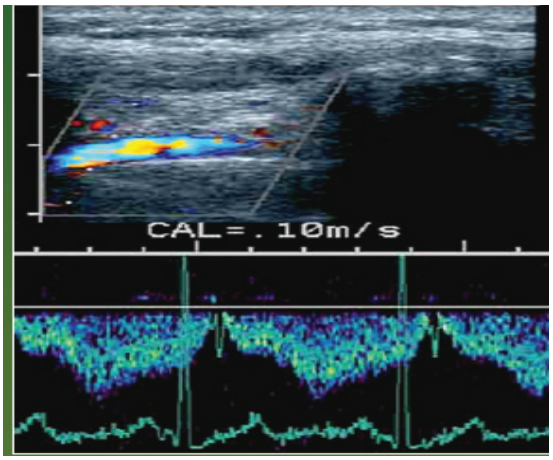

Рис. 4. Кровоток по маммарокоронарному шунту через 3 года после оперативного лечения.

Повторный анализ результатов в отдаленные сроки после проведенного оперативного лечения (через 3 года) выявил большую стабильность клинических результатов в первой группе пациентов. При эхокардиографическом исследовании пациентов первой группы нами зарегистрировано отсутствие отрицательной динамики диастолического размера ЛЖ, ФВ, стабильным оставалось и количество нормокинетичных сегментов у 47 пациентов (83%), в то время как во второй группе – только у 29 (57,7%). На рисунке 3 представлена динамика основных морфофункциональных показателей по данным ЭхоКС до операции и через 3 года после в исследуемых группах пациентов.

Проведенное ультразвуковое исследование маммарных шунтов коррелировало с данными шунтографии. У 52 пациентов (91,2%) первой группы данные методики подтвердили функционирование трансплантатов, допплерограмма кровотока представлена на рисунке 4.

Наши данные совпадают с проведенными крупными исследованиями, которые демонстрируют значительно лучшую жизнеспособность артериальных аутотрансплантантов. По данным E.D.Loop и соавт., через 3 года после операции частота окклюзий маммарных шунтов составляет около 0,6%, через 1 год и 10 лет проходимыми остаются 95% шунтов. Венозные аутотрансплантанты обладают меньшей устойчивостью к развитию патологических изменений в условиях артериального кровообращения по сравнению артериальными. По данным различных исследований, проходимость аутовенозных шунтов из большой подкожной вены через год после операции составляет 80%. В течение 2-3 лет после операции частота окклюзий аутовенозных шунтов стабилизируется на цифрах 1,6-2,2% в год, однако, затем вновь возрастает до 4% в год. К 10 годам после операции только 45% аутовенозных шунтов остаются проходимыми, причем более чем в половине из них отмечаются гемодинамически значимые стенозы [3, 7]. При межгрупповом сравнении 3-х летняя выживаемость в первой группе была достоверно выше, чем во второй группе. Так в первой

группе от фатальных ИМ умерли 2 человека (3,5%), во второй – 5 пациентов (9,6%). Рецидив стенокардии, повторные нефатальные инфаркты, снижение толерантности к физической нагрузке наблюдались в 3% и 16%, соответственно.

Вывод

Полная реваскуляризация – эффективный метод восстановления нарушенной функции миокарда у больных ИБС, который обеспечивает стойкий клинический эффект как в ближайшем, так и в отдаленном послеоперационном периодах. Полученные результаты свидетельствуют о более высокой эффективности аутоартериальной реваскуляризации миокарда по сравнению со смешанной. Стабильность клинических результатов и инструментальных показателей при использовании аутоартериальных шутов выше, что свидетельствует о более длительном их функционировании.

Список литературы

1. *Акчурин Р.С., Ширлев А.А., Лепилин М.Г.* Коронарная реваскуляризация: современные хирургические стандарты и альтернативы. Вестник Российской академии медицинских наук 2003; 11: 27-30.
2. *Белов В.Н.* Оценка качества жизни в коронарной хирургии. Вестник экспериментальной и клинической хирургии 2010; III: 4: 384-387.
3. *Бокерия Л.А., Гудкова Р.Г.* Сердечно-сосудистая хирургия – 2009. Болезни и врожденные аномалии системы кровообращения. М. НЦССХ им А.Н. Бакулева. РАМН 2010; 180.
4. *Борисов В.А., Короткова С.Б., Зеленина М.Т., Кельина Н.В., Князева Т.И.* Физическая реабилитация больных после аортокоронарного шунтирования на санаторном этапе восстановительного лечения. Вестник экспериментальной и клинической хирургии 2011; IV: 1: 156-158.
5. *Погосова Г.В.* Операция аортокоронарного шунтирования: влияние на различные аспекты качества жизни больных. Кардиология 1998; 1: 81-88.
6. *Харченко В.И., Какорина Е.П., Корякин М.В. и др.* Смертность от болезней системы кровообращения в России и в экономически развитых странах. Российский кардиологический журнал; 2005; 2: 5-15.
7. *Loop F.D., Letle B.W., Cosgrove D.M. et al.* Influence of the internal mammary artery graft on 10 – year survival and other cardiacevents. N. Engl. J. Med. 1986; 314: 1-6.
8. *Shroyer A.L. et all.* On-Pump versus Off- Pump Coronary artery bypass surgery. The New England Journal of medicine 2009; 361; 19: 1827-1837.

Поступила 05.02.2011 г.

Информация об авторах

1. Сидоров Роман Валентинович – к.м.н., ассистент кафедры хирургических болезней №1, заведующий кардиохирургическим отделением клиники Ростовского государственного медицинского университета; e-mail: drovas@yandex.ru
2. Ерошенко Ольга Леонидовна – к.м.н., ассистент кафедры ультразвуковой диагностики Ростовского государственного медицинского университета, e-mail: drovas@yandex.ru
3. Поспелов Дмитрий Юрьевич – сердечно-сосудистый хирург кардиохирургического отделения клиники Ростовского государственного медицинского университета, e-mail: doktordima@yandex.ru