УДК 616-001.4+611-018.52+611.832
© С.Н.Семенов, А.А.Глухов, Н.Т.Алексеева, А.П.Остроушко, С.О.Фетисов

Морфо-функциональные изменения нейронов спинномозговых узлов при лечении ран мягких тканей с использованием обогащенной тромбоцитами аутотоплазмы крови

С.Н.СЕМЕНОВ, А.А.ГЛУХОВ, Н.Т.АЛЕКСЕЕВА, А.П.ОСТРОУШКО, С.О.ФЕТИСОВ

Morpho-functional alterations of dorsal root ganglion neurons on the soft tissue wounds

S.N.SEMENOV, A.A.GLUKHOV, N.T.ALEXEEVA, A.P.OSTROUSHKO, S.O.FETISOV

Воронежская государственная медицинская академия им. Н.Н.Бурденко
НИИ хирургической инфекции Воронежской государственной медицинской академии им Н.Н.Бурденко

Морфо-функциональные характеристики нейронов спинномозговых ганглиев позволяют оценить в динамике процессы происходящие в начальном отделе афферентного звена нервной системы. Нейроны реагируют на раны мягких тканей комплексом компенсаторно-приспособительных реакций, выражающихся в образовании популяций клеток с различным функциональным состоянием: клетки с реактивными изменениями и клетки с деструктивными изменениями. При применении обогащенной тромбоцитами плазмы крови для лечения ран, по сравнению с естественным течением процесса, наблюдаются количественные изменения нейронов с различным функциональным состоянием. Количество клеток с деструктивными изменениями уменьшается во всех сроках исследования, а количество клеток с реактивными изменениями возрастает в начале эксперимента и снижается в поздних сроках. Такая динамика является отражением активации процессов заживления при применении обогащенной тромбоцитами плазмы крови.
Ключевые слова: спинномозговые узлы, нейроны, морфология, раны, обогащенная тромбоцитами плазма крови

Morfo-functional characteristics of dorsal root ganglion neurons allow to estimate in dynamics occurring in initial department of reflex arch of nervous system processes. Neurons react to wounds of soft tissue with complex of the adaptive reactions shows us populations of cells with a various functional condition: cells with reversible changes and cells with destructive changes. At application platelet-rich blood plasma for treatment of wounds, in comparison with a natural current of process, are observed quantitative changes of neurons with a various functional condition. The quantity of cells with destructive changes decreases in all terms of research, and the quantity of cells with reversible changes increases in the beginning of experiment and decreases in late terms. Such dynamics is reflection of activation of processes of healing at application of platelet-rich blood plasma for wound treatment.
Key words: dorsal root ganglion, neurons, morphology, wounds, enriched by platelets blood plasma

Трофическое влияние нервной системы на пластические процессы в тканях является одной из её функций [4, 8]. Чувствительные нейроны реагируют на изменение структурной целостности органа, его компонентов и участвуют в поддержании этой целостности. Нарушение структуры и функции рецепторных нейронов, образующих чувствительные ганглии, может отягощать течение основного заболевания, является условием для возникновения различных осложнений [2, 4]. В доступной литературе практически отсутствуют данные о реакции нейронов спинномозговых узлов на раны мягких тканей.

Целью настоящего исследования явилось изучение морфофункционального состояния нейронов спинномозговых узлов (СМУ) L_{II}-L_{IV} в динамике течения нелеченых поверхностных ран мягких тканей и при использовании обогащенной тромбоцитами плазмы крови (ОТПК) в качестве лечебного фактора. Применение ОТПК обусловлено данными о положительном эффекте тромбоцитарных факторов роста на репаративные процессы [1, 3, 10].

Материалы и методы

Работа выполнена на 108 самцах взрослых белых крыс, массой 150-220 г. Животных содержали в индивидуальных клетках в условиях вивария при комнатной температуре с 12-часовым циклом свет/темнота, свободным доступом к воде и пище, на стандартной диете, в соответствии с нормами содержания лабораторных животных. В стерильных условиях на переднюю поверхность левого бедра скальпелем наносили разрез длиной 1,0 см и глубиной 0,5 см. Швы на рану не накладывали. Сформированы 3 группы животных: группа виварного контроля и две экспериментальные. В первой экспериментальной группе лечение ран не производили, во второй группе животных в раневой дефект однократно вносили обогащенную тромбоцитами плазму крови с концентрацией тромбоцитов не менее 1 млн/мкл.

Для забора экспериментального материала животных наркотизировали эфиром и производили декапитацию. Животные выводились из эксперимента на 1, 3, 5, 7, 14 и 28-е сутки. Производили иссечение

поясничных ганглиев L_{II}-L_{IV}, как соответствующих нервам, иннервирующим область нанесенной раны. Взятый биологический материал фиксировали в смеси Карнуа и заливали по стандартной методике в смесь парафин-гистомикс, затем на микротоме получали срезы толщиной 6 мкм. Полученные срезы окрашивали крезилвиолетом по методике Ниссля.

Исследования проводили на светооптическом уровне, в работе использовали микроскоп Leica DMLB с цифровой камерой JVC разрешением 1,3 мегапикселя. При оценке состояния нейронов спинномозговых узлов выделяли клетки с морфологическими признаками различных функциональных состояний: нейроны, не имеющие на светооптическом уровне выраженных изменений, нейроны с реактивными или обратимыми изменениями, нейроны с деструктивными изменениями. Производили подсчет и сравнение относительного количества клеток описанных групп. Полученные данные выражали в виде P±pi (%), где P (%) – доля клеток с исследуемой характеристикой в общем числе клеток в данноё группе, pi – доверительный интервал доли выборки. Статистическую обработку полученных результатов проводили с использованием пакета StatSoft Statistica 6.0. Для выявления различий между группами использовался Mann-Whitney test (u), достоверными считались результаты при pu < 0,05.

Признаками реактивных изменений нейронов считали наличие перинуклеарного хроматолиза, общей гипохромности цитоплазмы и явлений сморщивания клетки, перицеллюлярного отека (рис. 2).

К деструктивно измененным нейронам относили клетки с выраженным пикнозом, сморщиванием ядра, с возможным выходом из него ядрышка, вакуолизацией, крайней гипо- или гиперхромностью (рис. 3).

Результаты и их обсуждение

Нейроны спинномозгового ганглия представлены псевдоуниполярными клетками, сам узел окружен соединительнотканной капсулой. В литературе существует немало, основанных на морфологических признаках, классификаций нейронов спинномозговых узлов [5, 7]. Традиционно выделяют 2 основных типа нейронов СМУ: 1) большие псевдоуниполярные нейроны - крупные, светлые клетки с отчётливыми глыбками базофильного вещества, функционирующие в составе соматических рефлекторных дуг; 2) малые псевдоуниполярные нейроны - тёмные клетки с диффузным распределением базофильного вещества, участвующие в работе вегетативных рефлекторных дуг. В описываемые ниже изменения встречались во всех типах нейронов, вследствие чего на данном этапе производился подсчёт общих показателей без деления на субпопуляции клеток.

Среди нейронов контрольной группы большая часть была представлена клетками без признаков реактивных изменений. В каждом нейроне находится по одному ядру округлой формы с хорошо очерченным ядрышком. Субстанция Ниссля по своему содержанию не однородна: часть нейронов имела крупные глыбки в перинуклеарной цитоплазме; у другой части клеток тигроид был диспергирован по всей цитоплазме (рис. 1). Наличие в СМУ контрольных животных нейронов с признаками реактивных изменений в общем количестве составило 8,4±1,2%, что по литературным данным [5, 9] можно считать проявлением нормального функционального полиморфизма клеток.

Изменения в нейронах СМУ на 1-е сутки после нанесения раны характеризовались возникновением явлений первичного раздражения. Наблюдалось нарастание числа клеток с явлениями хроматолиза – 9,1±0,5% и повышение количества клеток с расширенным перицеллюлярным пространством – 6,9±0,4%.

На 3-и сутки эксперимента в нейронах СМУ нарастали явления хроматолиза, выражавшиеся в увели-

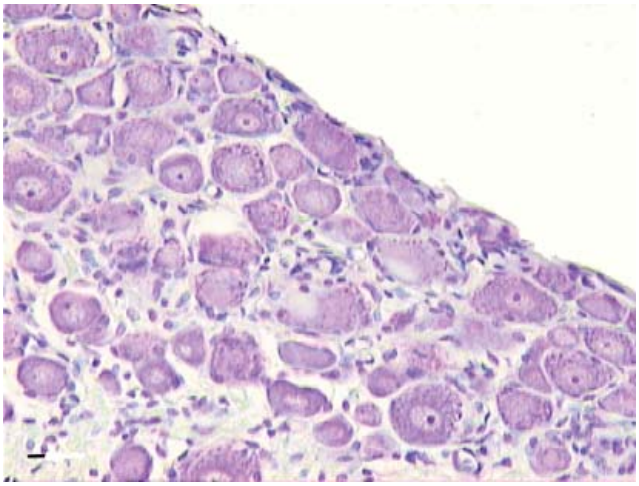

Рис. 1. Нейроны спинномозгового ганглия у контрольных животных. Увеличение х200, размер линии в левом углу – 10 мкм. Окраска крезилвиолетом по Ниссю.

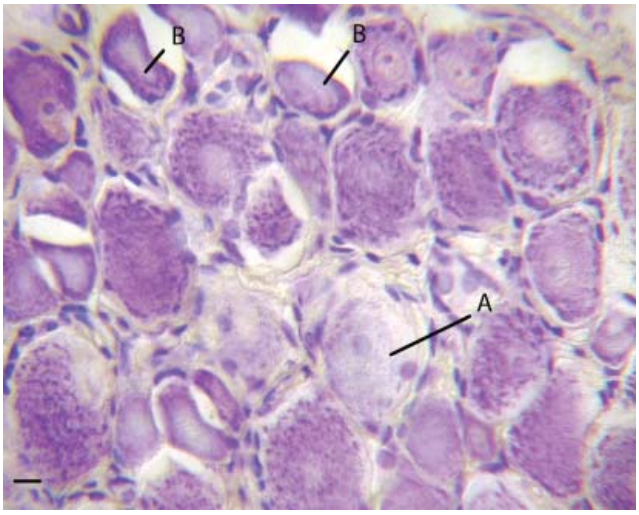

Рис. 2. Реактивные изменения в нейронах СМУ, 5-е сутки эксперимента. А – клетка с явлениями хроматолиза, В – клетки с явлениями пикноза. Увеличение х320, размер линии в левом углу – 10 мкм. Окраска крезилвиолетом по Ниссю.

чении просветленной зоны между ядром и тигроидной субстанцией на периферии. Общее количество клеток с признаками реактивных изменений составило 26,7±1,3%, при этом в пределах гистологических срезов СМУ морфологически измененные клетки нередко формировали отдельные группы, за пределами которых располагались неизмененные (рис. 2). Сходные изменения нейронов СМУ обнаруживались на 5-е сутки эксперимента.

Через 7 суток после нанесения раны количество нейроцитов с реактивными изменениями возросло до 35,2±2,8%. Среди таких нейронов в большом количестве встречались клетки с конденсацией хроматофильной субстанции под клеточной мембраной и эктопией ядра, что можно считать признаками аксональной реакции [9]. Воздействие комплекса посттравматических факторов на данном этапе приводит к частичной элиминации нервных клеток и инициирует процессы деструкции, вследствие чего появляются очаги с деструктивно измененными клетками, доля которых составила 16,4±3,2% (рис. 3).

На 14-е сутки после травмы нейрональная реакция была выражена наиболее сильно, у значительной части клеток наблюдалась резкая неровность и размытость контуров, сморщивание, с образованием широких перинейрональных пустот. В этот период часто встречались клетки с тотальным хроматолизом и плохо заметными границами ядер. Вследствии необратимых изменений, приводивших к гибели нейронов, формировались единичные глиальные узелки, как результат нейронофагии и последующей миграции сателлитной глии (рис. 4). Количество клеток с реактивными изменениями достигло 44,8±3,7%, с деструктивными - 33,4±1,8%.

К 28-м суткам состояние сохранившихся нейронов СМУ начинает возвращаться к норме, происходит восстановление глыбчато-зернистой формы хроматофильного вещества в цитоплазме. Количество клеток с реактивными изменениями снижается и составляет 25,0±1,5%. Однако количество клеток с деструктивными изменениями остаётся на высоком уровне и составляет 34,3±2,1%. Соотношение групп клеток с реактивными и деструктивными изменениями для животных в динамике раневого процесса без лечения представлена рисунке 5.

При исследовании нейронов СМУ у животных второй группы на фоне применения ОТПК экспериментов с внесением в рану сгустка тромбоцитарного концентрата, обнаруживалась сходная с первой группой совокупность морфологических изменений, однако их количественная характеристика и динамика существенно различались (рис. 6).

При близких соотношениях числа реактивно и деструктивно измененных клеток к окончанию 1-х суток раневого процесса, на 3-е и 5-е сутки эксперимента возрастало количество клеток с реактивными изменениями, доля которых достоверно ($p<0,05$) превышала

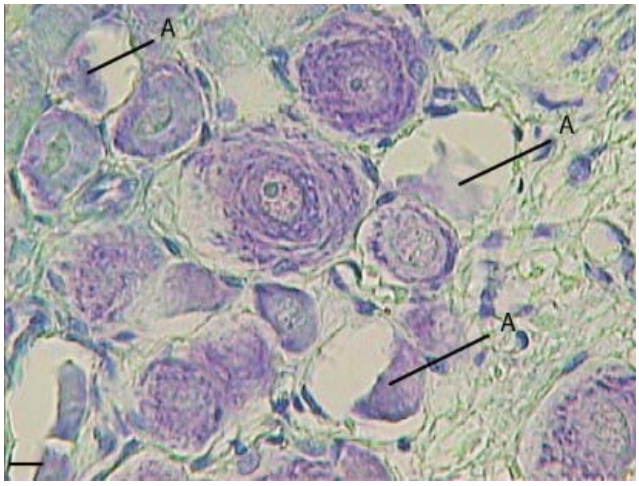

Рис. 3. Деструктивные изменения в нейронах СМУ на 7-е сутки после нанесения раны. А – деструктивные изменения в нейронах. Увеличение х400, размер линии в левом углу – 10 мкм. Окраска крезилвиолетом по Нисслю.

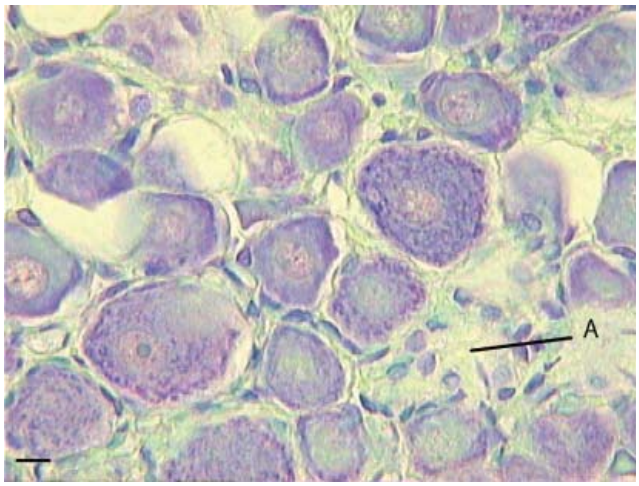

Рис. 4. Спинномозговой узел, 14-е сутки. А – глиальный узелок. Увеличение х400, размер линии в левом углу – 10 мкм. Окраска крезилвиолетом по Нисслю.

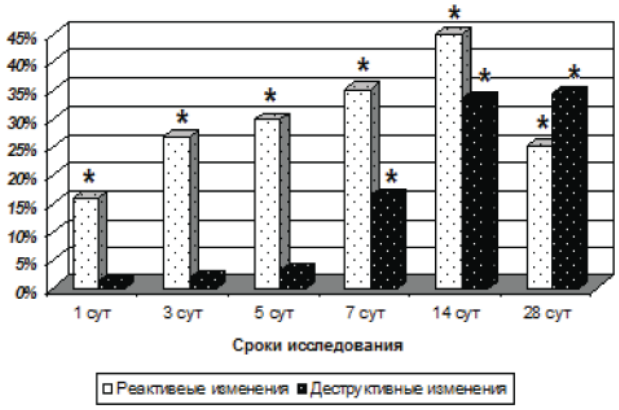

Рис. 5. Динамика количества нейронов с реактивными и деструктивными изменениями при нелеченном раневом процессе, выраженная в процентах от общего количества клеток. Обозначения: * - достоверное отличие от контрольной группы, при $p_u<0,05$.

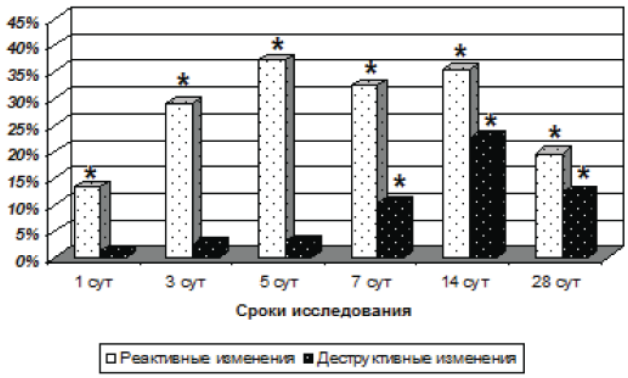

Рис. 6. Динамика количества нейронов с реактивными и деструктивными изменениями при применении ОТПК в качестве лечебного фактора, выраженная в процентах от общего количества клеток. Обозначения: * - достоверное отличие от контрольной группы, при $p_u<0,05$.

таковую у животных первой экспериментальной группы и составляла 29,1±1,6% и 37,2±2,2%, соответственно. С 7-х по 28-е сутки при использовании ОТПК количество реактивно измененных клеток было ниже, чем у группы без лечения: после максимума в 35,4±2,6% на 14-е сутки, доля таких нейронов снижалась к 28-м суткам и составляла 19,6±1,9%. Наряду с этим, количество клеток с деструктивными явлениями во все сроки исследования было меньшим в группе с использованием ОТПК; их доля на 14-е сутки достигала 22,5±1,8%, а на 28-е сутки уменьшилась до 12,4±1,1%.

Заключение

При трактовке полученных результатов необходимо учитывать существующие взгляды на морфологические эквиваленты функционального состояния нейронов. Так, считается, что их высокая функциональная активность характеризуется перинуклеарным хроматолизом и уменьшением содержания вещества Ниссля, а различная выраженность «пикноморфности» отражает состояние утомления [9]. Такие изменения и были отнесены нами к реактивным. С этих позиций ускоренное увеличение доли реактивно измененных нейронов у животных, которым проводилось лечение ран внесением тромбоцитарного концентрата, можно рассматривать как следствие активации процессов заживления. Этому также соответствует установленное снижение деструктивных изменений в СМУ у животных второй экспериментальной группы.

Список литературы

1. *Булынин В.И., Глухов А.А., Мошуров И.П.* Лечение ран. Воронеж: Изд-во ВГУ, 1998. 248.
2. *Галабов Г.П.* Морфологический и гистохимический анализ клеток спинного мозга и спинальных ганглиев в условиях различных травм и регенерации периферических нервов. Структура и функция нервной системы. М.: Медицина 1962; 65-73.
3. *Глухов А.А., Остроушко А.П., Семенов С.Н., Алексеева Н.Т., Бугримов Д.Ю.* Структурно-функциональные особенности заживления асептических ран мягких тканей при использовании обогащенной тромбоцитами плазмы крови. Вестник экспериментальной и клинической хирургии 2010; 3: 3: 210-213.
4. *Григорьева Т.А.* О причинах трофических расстройств в лишенных чувствительности участках организма. Докл. АН СССР. 1951; 60: 2: 389-390.
5. *Ермолин И.Л.* Морфология спинномозгового узла в норме и в условиях деафферентации у взрослой крысы: Автореф. дис. …докт. биол. наук: Нижний Новгород, 2006; 29.
6. *Жаботинский Ю.М.* Нормальная и патологическая морфология нейрона. Л.: Медицина 1965; 193.
7. *Крюков К.И.* Морфологические изменения нейронов Гассерова узла при компрессионной травме лицевого отдела головы крысы (экспериментальное исследование): Автореф. дис. …канд. мед. наук: Владивосток 2008; 19.
8. *Лиознера Л.Д.* Новое в учении о регенерации. М.: Медицина 1977; 358.
9. *Шаде Дж., Форд Д.* Основы неврологии. М.: Мир 1976; 350.
10. *Ярыгин Н.Е., Ярыгин В.Н.* Патологические и приспособительные изменения нейрона. М.: Медицина 1973; 191.
11. *Timothy E. Foster, Brian L. Puskas, Bert R.* Mandelbaum et al. Platelet-Rich Plasma: From basic science to clinical application. The Am J Sports Med. 2009; 37: 2249-2251.

Поступила 16.04.2011 г.

Информация об авторах

1. Семенов Сергей Николаевич – д.м.н., профессор, заведующий кафедрой нормальной анатомии человека Воронежской государственной медицинской академии им. Н.Н.Бурденко; e-mail: sns7250@rambler.ru
2. Глухов Александр Анатольевич – д.м.н., профессор, заведующий кафедрой общей хирургии, директор НИИ хирургической инфекции Воронежской государственной медицинской академии им. Н.Н.Бурденко; e-mail: surgery-v@yandex.ru
3. Алексеева Наталия Тимофеевна – к.м.н., доцент кафедры нормальной анатомии человека Воронежской государственной медицинской академии им. Н.Н.Бурденко; e-mail: sns7250@rambler.ru
4. Остроушко Антон Петрович – к.м.н., ассистент кафедры общей хирургии, заместитель директора НИИ хирургической инфекции Воронежской государственной медицинской академии им. Н.Н.Бурденко по инновационным проектам; e-mail: 516753@gmail.com
5. Фетисов Сергей Олегович – ассистент кафедры нормальной анатомии человека Воронежской государственной медицинской академии им. Н.Н. Бурденко, e-mail: fetisovbiol@bk.ru