

УДК 616.329-002-006.6-072.1-08-039.75

Результаты эндоскопического стентирования в паллиативном лечении кардиоэзофагеального рака

© Л.П. СТРУССКИЙ, З.М. НИЗАМХОДЖАЕВ, Р.Е. ЛИГАЙ, А.М. ХУСАНОВ, Р.Р. ОМООНОВ, А.О. ЦОЙ, М.Т. АЖИМУРАТОВ

Республиканский специализированный центр хирургии им. акад. В.Вахидова, ул. Малая кольцевая, д. 10, Ташкент, 100115, Республика Узбекистан

Цель исследования Изучить результаты эндоскопических методов лечения больных с запущенными стадиями кардиоэзофагеального рака.

Материалы и методы В период с 2001 по 2014 год в отделении хирургии пищевода и желудка АО «РСЦХ им. акад. В.Вахидова» находилось на лечении 444 больных с проксимальными опухолями желудка. Всем пациентам проводилось комплексное обследование.

Результаты и их обсуждение В статье представлен опыт лечения 232 больных с нерезектабельными стадиями кардиоэзофагеального рака. Из них мининвазивные эндоскопические вмешательства: эндоскопическая диатермотуннелизация, эндоскопическое бужирование и эндоскопическое стентирование выполнено у 101 больного. В настоящее время предпочтение отдается методике эндоскопического стентирования, которое выполнено у 84 больных, при этом у всех пациентов использована собственно разработанная модель стента из силиконовой трубки. Представлены основные ранние и поздние специфические осложнения использования данной методики лечения.

Ключевые слова: опухоли проксимального отдела желудка, хирургическое лечение, нерезектабельность, мининвазивные технологии, бужирование, диатермотуннелизация, стентирование.

Results of the Endoscopic Stenting in Palliative Treatment of Cardioresophageal Cancer

© L. STRUSSKIY, Z. NIZAMXODJAYEV, R. LIGAY, A. KHUSANOV, R. OMONOV, A. TSOY, M. ADJIMURATOV

Republican Specialized Surgery Center named after academician V. Vakhidov, 10 Malaya kol'tsevaya str., Tashkent, 100115, The Republic Of Uzbekistan.

Purpose of the study Examine the results of endoscopic methods of patients treatment with advanced stages of cancer cardioesophageal. **Materials and methods** 444 patients with proximal tumors of the stomach were on treatment in the department of surgery of the esophagus and the stomach at "RSCS them. Acad. V. Vahidov" in the period from 2001 to 2014. All patients underwent a comprehensive examination.

Results and their discussion The article describes experience of treating 232 patients with unresectable cardioesophageal cancer. Of these, minimally invasive endoscopic procedures: endoscopic diathermotunnelization, endoscopic bougienage and endoscopic stenting was performed in 101 patients. Currently, the method of endoscopic stenting is preferred, which was performed in 84 patients, own-developed model of a silicone tube stent was used in all patients. Main early and late complications of using this method were described.

Key words: Tumours of the proximal part of the stomach, of surgical treatment, un-resectability, of minimally invasive technologies, diathermotunnelization, endoscopic bougienage and endoscopic stenting.

Среди всех локализаций поражения желудка кардиоэзофагеальный рак (КЭР) составляет 10-37% [4,7,9]. Несмотря на совершенствование современных методов диагностики не менее 60% больных с КЭР при первом обращении уже имеют запущенные стадии заболевания, что резко ограничивает возможность выполнения радикальных вмешательств. Основной причиной обращения пациентов с КЭР является дисфагия, прогрессирование которой наступает значительно быстрее, чем при доброкачественных сужениях [1,2,3,7,8]. Выполняемые ранее гастростомия и еюностомия обеспечивали малую травматичность, однако

они не лишены ряда недостатков, значительно снижающих качество жизни пациентов.

Внедрение в клиническую практику мининвазивных технологий позволили значительно пересмотреть тактику лечения больных с нерезектабельными стадиями КЭР, которые направлены на улучшение качества оставшейся жизни пациентов [5,6,10].

Материалы и методы

В период с 2001 по 2014 год в отделении хирургии пищевода и желудка АО «РСЦХ им. акад. В.Вахидова» находилось на лечении 444 больных с проксимальными

© Л.П. Струцкий, З.М. Низамходжаев, Р.Е. Лигай, А.М. Хусанов, Р.Р. Омоонов, А.О. Цой, М.Т. Ажимуратов. Результаты эндоскопического стентирования в паллиативном лечении кардиоэзофагеального рака. Вестник экспериментальной и клинической хирургии 2017; 10: 1: 21-25. DOI: 10.18499/2070-478X-2017-10-1-21-25.

ми опухолями желудка. Всем пациентам проводилось комплексное обследование.

В соответствии с классификацией Siewert J.R. (1996), пациенты с КЭР распределились следующим образом: I тип – 115 (25,9%), II тип – 75 (16,9%) и III тип – 254 (57,2%) больных.

Одной из первых причин обращения больных являлась дисфагия, в связи с чем проведен анализ ее степени от распространенности опухоли на пищевод и КЭП, который представлен в таблице 1.

Только у 93 (20,9%) клиники дисфагии не было, а в подавляющем числе случаев – 351 (79,1%) отмечалась дисфагия той или иной степени выраженности.

Результаты и их обсуждение

Из 444 больных, резекционные вмешательства выполнены у 212 (47,7%) пациентов. У остальных 232 (52,3%) процесс признан неоперабельным или нерезектабельным. Именно данной категории больных посвящено данное исследование. У 122 из 232 больных, что составило 52,6%, неоперабельность установлена на основании комплексного обследования, а у 110 (47,4%) только после диагностической лапаротомии или лапароскопии.

Симптоматическое лечение проведено у 128 (55,2%), гастростомия – у 3 (1,3%) и мининвазивные вмешательства – у 101 (43,5%) больных. У пациентов с выраженной алиментарной кахексией в качестве предварительной подготовки за зону сужения проводился назогастральный зонд для кормления под контролем эндоскопии. Характер проведенных мининвазивных вмешательств был следующим: эндоскопическая диатермотуннелизация (ЭДТ) опухоли – у 17 (16,8%) и эндоскопическое стентирование (ЭС) – у 84 (83,2%).

Эндоскопическая диатермотуннелизация

Эндоскопическая диатермотуннелизация опухоли произведена у 17 (16,8%) пациентов. Причинами отказа от установки стента было: в 14 случаях отсутствие циркулярного роста с супрастенотическим расширением просвета дистального отдела пищевода, что

могло привести к миграции эндопротеза, а у 3 пациентов, которым планировалось стентирование, на этапе ЭДТ наступила перфорация, в связи с чем 2 больных оперированы в экстренном порядке и 1 пациенту успешно проведено консервативное лечение.

Эндоскопическое стентирование

Основным смыслом использования стентирования является обеспечение долгосрочного восстановления перорального питания, которое не достигается только ЭДТ и бужированием из-за постоянного роста опухоли. Нами использовался эндопротез собственной конструкции. Стент (рис.1) изготавливался индивидуально из силиконовой трубки с воронко-образной начальной частью для профилактики его миграции. Необходимая длина и диаметр определялись на основании эндоскопических и рентгенологических данных.

Нами использованы 4 способа эндоскопического стентирования: «прямое» ЭС, когда нет необходимости в предварительном расширении просвета опухоли у 11 (13,1%), ЭС с предварительной ЭДТ опухоли, методика которой описана выше у 31 (36,9%), ЭС с предварительным ЭБ у 15 (17,8%), ЭС с предварительным ЭДТ и ЭБ у 27 (32,1%) пациентов.

Необходимо отметить, что выбор способа эндоскопического стентирования осуществляется индивидуально и зависит от тяжести состояния больного, характера роста опухоли и степени ее распространенности на пищевод и желудок. При наличии показаний к предварительному расширению просвета опухоли в настоящее время отдаем предпочтение сочетанию ЭДТ и ЭБ, которые позволяют наиболее оптимально и безопасно выполнить данную манипуляцию. Для проведения ЭБ использовался набор стандартных бужей и сменных бужей-олив собственной разработки. Схема проведения ЭБ и наборы бужей представлены на рисунке 2.

ЭС проводилось под контролем эндоскопии по собственным разработанным методикам: на приборе-эндоскопе и на буже с помощью трубки толкателя.

Таблица 1 / Table 1

Зависимость дисфагии от степени распространенности КЭ на пищевод

/ Dysphagia dependence of the degree of CE prevalence in the esophagus

Степень дисфагии / Dysphagia degree	Степень распространенности на КЭП и пищевод / Prevalence degree on CEP and esophagus				Всего / Total
	КЭП	абдом. отдел пищевода / Abdominal esophagus	н/з груд. отде- ла пищевода /	нет / not present	
Нет дисфагии / No dysphagia	11(8,9%)	18(10,8%)	2(2,8%)	62(75,6%)	93(20,9%)
I степень / I degree	42(33,9%)	46(27,5%)	17(23,9%)	11(13,7%)	116(26,1%)
II степень / II degree	64(51,6%)	89(53,3%)	33(46,5%)	9(10,9%)	195(43,9%)
III степень / III degree	6(4,8%)	12(7,2%)	13(18,3%)	-	31(6,9%)
IV степень / IV degree	1(0,8%)	2(1,2%)	6(8,5)	-	9(2%)
ИТОГО / In total	124	167	71	82	444(100%)

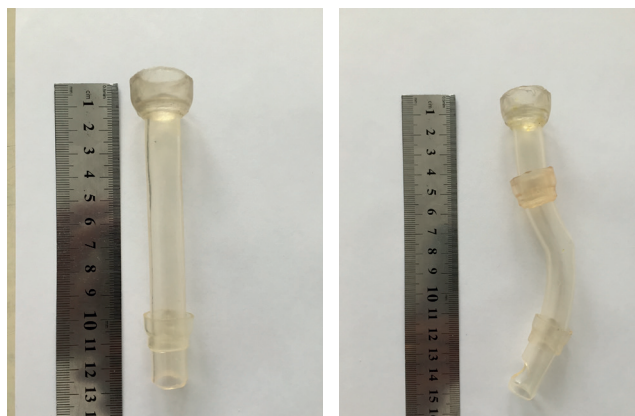


Рис. 1. Прямой и S-образный силиконовый стент / Fig1. Straight and S-shaped silicone stent.

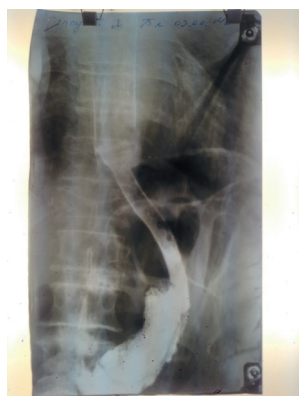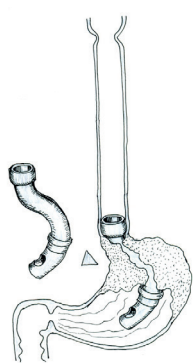


Рис. 3 а- Схема установленного S-образного стента, б- Рентгенконтрастное исследование после установки эндопротеза / Fig.3 a-Pattern of installed S-shaped stent, b-Radiopaque study after installing endoprosthesis.

Всем пациентам выполнен рентгенологический контроль правильности установления эндопротеза, который выполнялся на следующий день после стентирования. Из 84 пациентов, в 4 случаях, что составило 4,7%, установлено смещение эндопротеза вниз, в результате чего дистальный конец протеза упирался в стенку желудка. В связи с этим производилось удаление стента с последующим рестентированием.

Рентгенологическая картина и схема постановки силиконового стента представлены на рисунке 3.

Во время ЭС возможно развитие специфических осложнений, кото-рые разделяем на ранние и поздние:

Ранние осложнения

Во время проведения ЭС наблюдались следующие осложнения: кровотечение из зоны опухоли – 12 (11,8%); перфорация кардии желудка – 1 (0,99%); перфорация абдоминального отдела пищевода – 1 (0,99%); перфорация нижней трети грудного отдела пищевода – 1 (0,99%). Диагноз перфорации опухоли был установлен на основании клинической картины, данных объективного осмотра и рентгенологического исследования с водорастворимым контрастом. При этом в 1 случае выполнена лапаротомия, ушивание дефекта опухоли, санация, дренирование и тампонирование с удовлетворительным результатом. Остальные пациенты были выписаны в тяжелом состоянии




Рис. 2 а. Схема эндоскопического бужирования, б-Набор традиционных бужей и сменных бужей-олив / Fig. 2a. Pattern of endoscopic bougienage, b-Set of traditional bougie and interchangeable bougie-olive.

на фоне продолжающегося перитонита и медиастинита из-за категорического отказа от предложенной экстренной операции. Кровотечение в виде рвоты свежей кровью, во всех случаях остановлены консервативными мероприятиями.

Поздние осложнения

Среди специфических осложнений, присущих методике ЭС, наблюдались следующие поздние осложнения: обтурация стента пищей – 18 (21,4%); обтурация проксимального отдела стента опухолью – 9 (10,7%) обтурация дистального отдела стента опухолью – 6 (7,1%); миграция стента в желудок – 3 (3,6%); миграция стента в пищевод – 1 (1,2%); болевой синдром, не купирующийся анальгетиками – 6 (7,1%). В случаях обтурации стента пищей проводилась фрагментация пищевого комка под контролем эндоскопии и проталкивание пищи за дистальный конец стента.

При опухолевой обтурации проксимального конца стента проводилась ЭДТ с последующим дополнительным рестентированием. В случаях опухолевой обтурации дистального конца стента проводилась только ЭДТ. В случаях миграции стента в желудок проводилось извлечение стента под контролем эндоскопии с последующим рестентированием. При болевом синдроме, не купирующимся анальгетиками стент извлекался.

Выводы

1. Внедрение эндоскопических технологий позволило решить наиболее важный вопрос – ликвидацию дисфагии, которая у данной категории больных приводит к алиментарному истощению нерезектабельных пациентов.

2. Миниинвазивность описанных методик, отсутствие какого-либо косметического дефекта, отсутствие необходимости специфического ухода за установленным эндопротезом и относительную легкую переносимость больными самой методики установки эндопротеза позволяют считать стентирование реальной альтернативой наложению гастростомии и стеностомии.

Список литературы

1. Барышев А.Г., Янкин А.В., Скотарев Н.П., Овсяницкий С.В., Оганесян С.Д., Грицаев Е.И. Оценка ранних результатов оперативного лечения кардиоэзофагеального рака. Вестник РОНЦ им. Н. Н. Блохина, РАМН. 2003; 14: 1: 80-81.
2. Давыдов М.И. Новые хирургические технологии в онкологии. Вестник Российской академии медицинских наук. 2007; 10: 4-9.
3. Ненарокомов А.Ю., Сперанский Д.Л., Аревшатов Э.В. Современная концепция исследования качества жизни в онкологии. Фундаментальные исследования. 2012; 2: 421-425.
4. Хвастунов Р.А., Ненарокомов А.Ю., Иванов А.И. Возможности паллиативной хирургии в лечении кардиоэзофагеального рака. Вестник ВолГМУ. 2012; 2 (42): 107-111.
5. Allum W.H., Griffin S.M., Watson A., Colin-Jones D. on behalf of the Association of Upper Gastrointestinal Surgeons of Great Britain and Ireland, the British Society of Gastroenterology and Surgical Oncology "Guidelines for the management of oesophageal and gastric cancer." 2002; 1: 50(90005): 1: 23-37.
6. Dai Y, Li C, Xie Y, Liu X, Zhang J, Zhou J, Pan X, Yang S. Interventions for dysphagia in oesophageal cancer. Cochrane Database Syst Rev. 2014; 10: 14-16.
7. Furtwangler A., Sontheimer J., Fischer F. et al. Local staging and assessment of resectability of gastric cancer by endoscopic ultrasonography. Progress in Gastric Cancer Research. Proceedings of the 2nd International Gastric Cancer Congress. Germany, Munich. 1997; 1: 121-125.
8. Izbicki J.R., Chernousov A.F. Surgery of esophagus. Steinkopff Verlag. Germany. 2009; 387.
9. Kunisaki Ch., Shimada H., Nomura M., Matsuda G., Otsuka Y., Ono H., Akiyama H. "Surgical outcome in patients with gastric adenocarcinoma in the upper third of the stomach." Surgery. 2005; 137: 2: 165-171.
10. Pesko P.M., Stojakov D., Bjelovich M., Simic A. et al. "Thoracoabdominal versus transhiatal approach to cardiac carcinoma." The proceedings of the 6th International Gastric Cancer Congress, Tokyo, Japan. Oral Presentation (Surgery of EG-Junction Cancer). 2005; 85.

Поступила 16.05.16

References

1. Baryshev A.G., Yankin A.V., Skotarev N.P., Ovsyanitskiy S.V., Oganesyanyan S.D., Gritsaev E.I. Otsenka rannikh rezul'tatov operativnogo lecheniya kardioezofagealnogo raka. [Evaluation of early results of cardioesophageal cancer surgical treatment] Herald of RCRC them. N. N. Blokhin, RAMS; 2003; 14: 1: 80-81.
2. Davydov M.I. Novye khirurgicheskie tekhnologii v onkologii. [New surgical techniques in oncology] Herald of the Russian Academy of Medical Sciences; 2007; 10: 4-9.
3. Nenarokomov A.Yu., Speranskiy D.L., Arevshatov E.V. Sovremennaya kontsepsiya issledovaniya kachestva zhizni v onkologii. [The modern concept of quality of life studies in oncology] Fundamental research; 2012; 2: 421-425.
4. Khvastunov R.A., Nenarokomov A.Yu., Ivanov A.I. Vozmozhnosti palliativnoy khirurgii v lechenii kardioezofagealnogo raka. [The possibilities of palliative surgery in the treatment of cardioesophageal cancer] Herald of VolgSMU; 2012; 2 (42): 107-111.
5. Allum W.H., Griffin S.M., Watson A., Colin-Jones D. on behalf of the Association of Upper Gastrointestinal Surgeons of Great Britain and Ireland, the British Society of Gastroenterology and Surgical Oncology "Guidelines for the management of oesophageal and gastric cancer." 2002; 1: 50(90005): 1: 23-37.
6. Dai Y, Li C, Xie Y, Liu X, Zhang J, Zhou J, Pan X, Yang S. Interventions for dysphagia in oesophageal cancer. Cochrane Database Syst Rev. 2014; 10: 14-16.
7. Furtwangler A., Sontheimer J., Fischer F. et al. Local staging and assessment of resectability of gastric cancer by endoscopic ultrasonography. Progress in Gastric Cancer Research. Proceedings of the 2nd International Gastric Cancer Congress. Germany, Munich. 1997; 1: 121-125.
8. Izbicki J.R., Chernousov A.F. Surgery of esophagus. Steinkopff Verlag. Germany. 2009; 387.
9. Kunisaki Ch., Shimada H., Nomura M., Matsuda G., Otsuka Y., Ono H., Akiyama H. "Surgical outcome in patients with gastric adenocarcinoma in the upper third of the stomach." Surgery. 2005; 137: 2: 165-171.
10. Pesko P.M., Stojakov D., Bjelovich M., Simic A. et al. "Thoracoabdominal versus transhiatal approach to cardiac carcinoma." The proceedings of the 6th International Gastric Cancer Congress, Tokyo, Japan. Oral Presentation (Surgery of EG-Junction Cancer). 2005; 85..

Received 16.05.16

Информация об авторах

1. Струсский Л. П. – к.м.н., зав. отделением эндоскопической хирургии АО «Республиканский Специализированный Центр Хирургии имени академика В. Вахидова»
2. Низамходжаев З.М. – д.м.н, проф., АО «Республиканский Специализированный Центр Хирургии имени академика В. Вахидова», рук. отделения хирургии пищевода и желудка. E-mail – nzm1954@mail.ru.
3. Лига Р.Е. – к.м.н., старший научный сотрудник отделения хирургии пищевода и желудка АО «Республиканский Специализированный Центр Хирургии имени академика В. Вахидова»
4. Хусанов А.М. – врач-ординатор отделения хирургии пищевода и желудка АО «Республиканский Специализированный Центр Хирургии имени академика В. Вахидова»
5. Омонов Р.Р. – врач-ординатор отделения хирургии пищевода и желудка АО «Республиканский Специализированный Центр Хирургии имени академика В. Вахидова»
6. Цой А.О. – младший научный сотрудник отделения хирургии пищевода и желудка АО «Республиканский Специализированный Центр Хирургии имени академика В. Вахидова»
7. Ажимуратов М.Т. – резидент магистратуры 3 года, Ташкентская Медицинская Академия

Information about the Authors

1. Strusskiy L.P. - PhD, head of the Department of endoscopic surgery of the Republican Specialized Surgery Center named after academician V. Vakhidov
2. Nizamxodjayev Z.M. - MD, prof., head of the Department of surgery of the esophagus and stomach of the Republican Specialized Surgery Center named after academician V. Vakhidov; e-mail – nzm1954@mail.ru.
3. Ligay R.Y. - PhD, senior researcher of the Department of surgery of the esophagus and stomach of the Republican Specialized Surgery Center named after academician V. Vakhidov
4. Khusanov A.M. - intern of the Department of Surgery of the esophagus and stomach of the Republican Specialized Surgery Center named after academician V. Vakhidov
5. Omonov R.R. - intern of the Department of Surgery of the esophagus and stomach of the Republican Specialized Surgery Center named after academician V. Vakhidov
6. Tsoy A.O. - junior researcher of the Department of surgery of the esophagus and stomach of the Republican Specialized Surgery Center named after academician V. Vakhidov
7. Azhimuratov M.T. - 3rd year resident graduate of the Tashkent Medical Academy