

УДК 616.756.26-089.844:612.76

Топографо-анатомическое обоснование различных методов уменьшения натяжения тканей при протезирующей пластике срединных послеоперационных грыж методом «sublay»

© А.В. ЧЕРНЫХ, Е.И. ЗАКУРДАЕВ, Е.Ф. ЧЕРЕДНИКОВ, М.П. ЗАКУРДАЕВА

Воронежский государственный медицинский университет им. Н.Н. Бурденко, ул. Студенческая, д. 10, Воронеж, 394036, Российская Федерация

Цель. Разработать новый послабляющий разрез передней стенки апоневротического влагалища прямой мышцы живота и сравнить его эффективность с классическими аналогами в эксперименте.

Материалы и методы. В эксперименте на 24 трупах при помощи пружинного динамометра измерялось натяжение узлового шва, наложенного на внутренние края прямых мышц живота в области пупочного кольца, до и после выполнения послабляющего разреза. Объекты исследования случайным образом разделены на четыре группы. В первой группе изучался предложенный волнообразный послабляющий разрез. В остальных группах использовались классические методики.

Результаты. Максимальная релаксация узлового шва (56%) отмечалась при использовании волнообразного послабляющего разреза передней стенки апоневротического влагалища прямой мышцы живота. Близким по эффективности к предложенной методике оказался вертикальный послабляющий разрез апоневроза наружной косой мышцы живота вдоль латерального края прямой мышцы живота по О.М. Ramirez, который позволил уменьшить натяжение узлового шва на 48%. Релаксирующий эффект дугообразного послабляющего разреза передней стенки апоневротического влагалища прямой мышцы живота по В.И. Белоконеву составил 39%. Вертикальные послабляющие разрезы в шахматном порядке по У.З. Загирову показали минимальный релаксирующий эффект – 25%.

Заключение. Разработанный волнообразный послабляющий разрез передней стенки апоневротического влагалища прямой мышцы живота по сравнению с классическими методиками позволяет значительно эффективнее уменьшить натяжение тканей при герниопластике.

Ключевые слова: послеоперационные грыжи, сетчатый протез, подапоневротическая пластика, натяжение тканей

Topographic-Anatomic Justification of Various Methods Reducing Tissue Tension at Prosthetic Incisional Hernia Repair by «Sublay»

© CHERNYH A.V., ZAKURDAEV E.I., CHEREDNIKOV E.F., ZAKURDAEVA M.P.

N.N. Burdenko Voronezh State Medical University, 10 Studencheskaia Str., Voronezh, 394036, Russian Federation

Purpose. To develop a new relaxing incision on the anterior wall of rectus sheath and to compare its efficiency with the classical counterparts in the experiment.

Materials and methods. We measured tension nodal seam with the help of a spring dynamometer on 24 cadavers. This seam was overlaid on the inner edge of the rectus abdominis in the region of the umbilical ring before and after relaxing incision. The objects of study were divided into four groups randomly. We studied the proposed wavelike relaxing incision in the first group and classical methods in other groups.

Results. Maximum relaxation nodal seam (56%) was observed when using a wavelike relaxing incision of anterior wall of rectus sheath. Vertical relaxing incision of aponeurosis of the external oblique abdominal muscles along the lateral edge of the rectus abdominis (by O. M. Ramirez) was close in efficiency to the proposed method. It is possible to reduce tension of the nodal seam at 48%. Relaxing effect arc-shaped relaxing incision of anterior wall of rectus sheath by V.I. Belokonev was 39%. Vertical relaxing incision in a staggered pattern by U.Z. Zagirov showed minimal relaxing effect – 25%.

Conclusion. Wavelike relaxing incision of anterior wall of rectus sheath which was proposed allows reducing tissue tension in hernioplasty compared to the classical methods.

Keywords: incisional hernia, mesh, sublay hernia repair, tissue tension

В лечении больных со срединными послеоперационными грыжами большинство хирургов использует протезирующие методы пластики грыжевых ворот [1, 5,7,11-13]. В этом направлении известна методика «sublay», при которой сетчатый протез размещают

либо между брюшиной и внутрибрюшной фасцией («preperitoneal»), либо между прямыми мышцами живота и задними листками их апоневротического влагалища («retromuscular») [7]. Несмотря на техническую сложность данной методики, результаты ее исполь-

© А.В. Черных, Е.И. Закурдаев, Е.Ф. Чередников, М.П. Закурдаева. Топографо-анатомическое обоснование различных методов уменьшения натяжения тканей при протезирующей пластике срединных послеоперационных грыж методом «sublay». Вестник экспериментальной и клинической хирургии 2017; 10: 1: 26-31. DOI: 10.18499/2070-478X-2017-10-1-26-31.

Экспериментальные группы исследования / Experimental group of the study

Группа/ Group	Ширина белой линии живота на уровне пупочного кольца, см (M±m)/ The width of the white line of abdomen at the level of the umbilical ring, cm (M±m)	Вариант послабляющего разреза/ Variant of relaxing incision
Первая/ First	2,8±0,5	Волнообразный/ Wavelike incision
Вторая/ Second	3,1±0,7	Методика В.И. Белоконева/ V.I. Belokonev's method
Третья/ Third	2,6±0,5	Методика О.М. Ramirez/ O.M. Ramirez's method
Четвертая/ Fourth	3,2±0,6	Методика У.З. Загирова/ U.Z. Zagirov's method

Различия между группами по ширине белой линии живота на уровне пупочного кольца статистически не значимы – $p > 0,05$ / The differences between the groups across the width of the white line of the abdomen at the level of the umbilical ring was not statistically significant – $p > 0,05$

зования по сравнению с аналогами («onlay», «inlay», «intraperitoneal mesh») отличаются низкой частотой ранних послеоперационных осложнений [2, 11, 12].

Способ протезирующей герниопластики «sublay» подразумевает ушивание грыжевых ворот, которое сопровождается сильным натяжением тканей [1, 5, 11]. Для уменьшения натяжения тканей при герниопластике предложено достаточно большое количество послабляющих разрезов, отличающихся направлением, протяженностью и анатомической областью выполнения разреза [1, 2-5, 12, 13]. Однако, предложенные методики малоэффективны и весьма травматичны, что ограничивает их использование в клинической практике.

В связи с вышесказанным, была поставлена цель – разработать новый послабляющий разрез передней

стенки апоневротического влагалища прямой мышцы живота и сравнить его эффективность с классическими аналогами в эксперименте на биологическом материале.

Материалы и методы

Объектами исследования послужили 24 нефиксированных трупа лиц без патологии передней брюшной стенки. Всего было обследовано 11 трупов лиц мужского пола (46% наблюдений), умерших в возрасте от 45 до 58 лет ($50,2 \pm 1,5$ лет), и 13 трупов лиц женского пола (54%), скончавшихся в возрасте от 39 до 64 лет ($53,4 \pm 2,6$ лет).

Исследование было одобрено Этическим комитетом при ВГМУ им. Н.Н. Бурденко. Набор материала осуществлялся на базе БУЗ ВО «ВОБСМЭ».

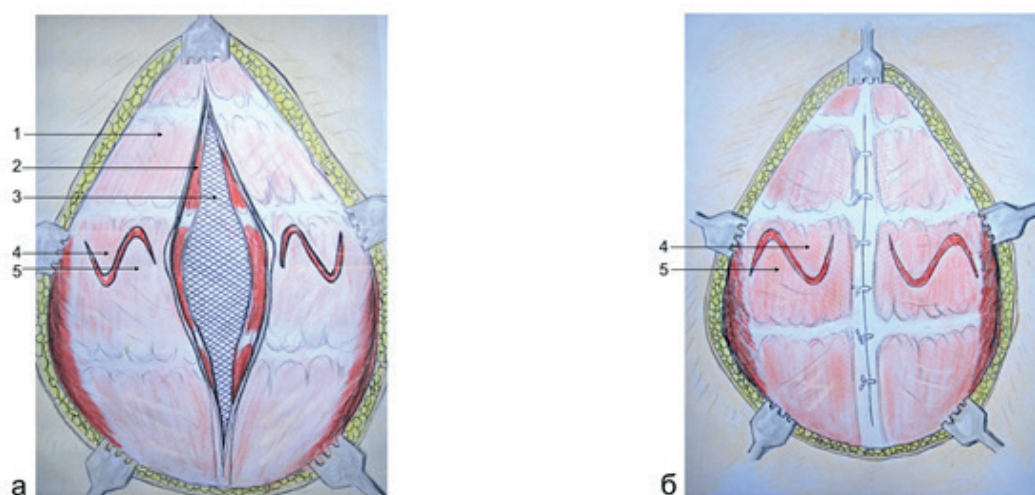


Рис. 1. Волнообразный послабляющий разрез передней стенки апоневротического влагалища прямой мышцы живота: а – послабляющие разрезы выполнены; б – грыжевые ворота ушиты, образованные лоскуты передней стенки апоневротического влагалища прямой мышцы живота самостоятельно перемещены друг относительно друга. 1 – передняя стенка апоневротического влагалища прямой мышцы живота; 2 – внутренний край прямой мышцы живота; 3 – сетчатый протез; 4, 5 – наружный и внутренний лоскуты передней стенки апоневротического влагалища прямой мышцы живота. / Fig. 1. Wavelike relaxing incision of the anterior wall of rectus sheath muscle: a – relaxing incisions are made; b – hernia orifice sutured, formed flaps of rectus sheath moved relative to each other. 1 – anterior wall of rectus sheath; 2 – medial edge of rectus abdominis; 3 – mesh; 4, 5 – lateral and medial flaps of anterior wall of rectus sheath.

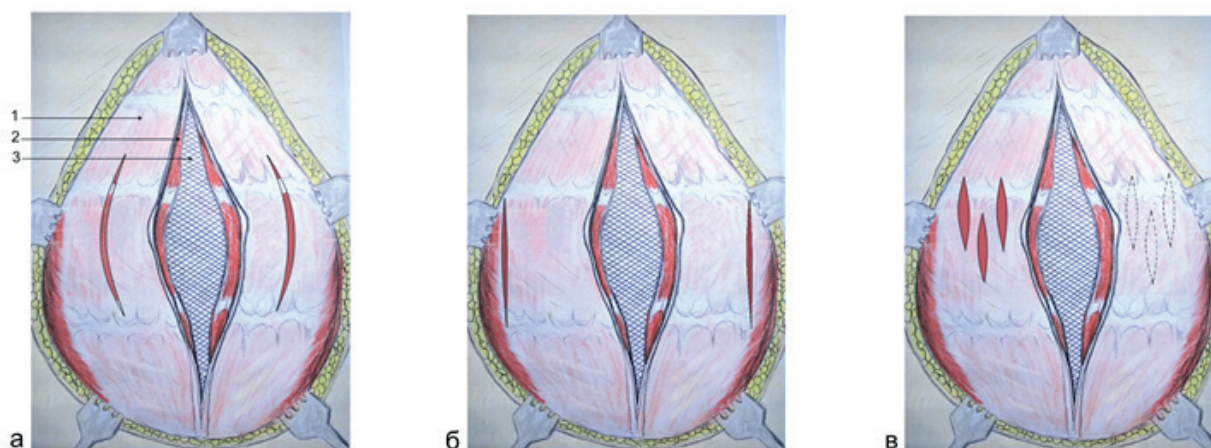


Рис. 2. Классические послабляющие разрезы апоневротического влагалища прямых мышц живота: а – методика В.И. Белоконева; б – методика О.М. Ramirez; в – методика У.З. Загирова. 1 – передняя стенка апоневротического влагалища прямой мышцы живота; 2 – внутренний край прямой мышцы живота; 3 – сетчатый протез. / Fig. 2. Classic relaxing incisions of the rectus sheath: a – V.I. Belokonev's method; b – O.M. Ramirez's method; c – U.Z. Zagirov's method. 1 – anterior wall of rectus abdominis; 2 – medial edge of the rectus abdominis; 3 – mesh.

На аутопсии каждого трупа с использованием пружинного динамометра измерялось натяжение узлового шва, наложенного на внутренние края прямых мышц живота в области пупочного кольца, до и после выполнения с обеих сторон послабляющего разреза. Величина натяжения узлового шва отмечалась при сопоставлении внутренних краев прямых мышц живота между собой.

Объекты исследования в зависимости от используемого варианта послабляющего разреза были поровну распределены на четыре группы, сопоставимые по ширине белой линии живота (табл. 1).

В первой группе использовался предложенный волнообразный послабляющий разрез передней стенки апоневротического влагалища прямой мышцы живота (рис. 1).

По предлагаемой методике на передней стенке апоневротического влагалища прямых мышц живота справа и слева определяют границы участков для выполнения послабляющего разреза. Наружная граница данных участков соответствует латеральному краю прямой мышцы живота; внутренняя граница – медиальному краю прямой мышцы живота; верхняя граница – условной горизонтальной линии, проведенной на 1,5-2,0 см выше центра грыжевых ворот; нижняя граница – условной горизонтальной линии, проведенной на 1,5-2,0 см ниже центра грыжевых ворот. После этого на данных участках передней стенки апоневротического влагалища прямых мышц живота выполняют послабляющий разрез в виде изогнутой линии (рис. 1, а). В результате выполнения послабляющего разреза формируются наружный и внутренний лоскуты передней стенки апоневротического влагалища прямых мышц живота. Далее сшивают края грыжевых ворот узловыми швами. При ушивании грыжевых ворот сформированные в результате послабляющего разреза лоскуты передней стенки апоневротического влагали-

ща прямых мышц живота самостоятельно перемещаются друг относительно друга (рис. 1, б). Затем образованные в результате послабляющих разрезов дефекты передней стенки апоневротического влагалища прямых мышц живота ушивают 2-3 узловыми швами.

Во второй группе изучался послабляющий разрез по В.И. Белоконеву [1]. При этом выполнялся дугообразный разрез передней стенки апоневротического влагалища прямой мышцы живота в области ее медиального края. Протяженность послабляющего разреза соответствовала расстоянию между *linea bicostalis* и *linea bispinalis*.

В третьей группе исследовался вертикальный послабляющий разрез апоневроза наружной косой мышцы живота в области латерального края прямой мышцы живота по методике О.М. Ramirez [13]. Длина послабляющего разреза выбиралась аналогично вышеописанной методике.

В четвертой группе по методике У.З. Загирова [2] на передней (с одной стороны) и задней (с другой стороны) стенке апоневротического влагалища прямой мышцы живота на протяжении между *linea bicostalis* и *linea bispinalis* применялись вертикальные разрезы длиной 3-4 см, расположенные в шахматном порядке.

При статистической обработке результатов исследования определялись среднее арифметическое – М, стандартная ошибка среднего – m, критерии Пирсона (χ^2), W Вилкоксона и U Манна-Уитни. Различия показателей считались значимыми при доверительной вероятности 0,95 и более ($p \leq 0,05$).

Результаты исследования

В топографо-анатомическом эксперименте на 24 нефиксированных трупах изучена сравнительная эффективность волнообразного послабляющего разреза передней стенки апоневротического влагалища прямой мышцы живота и классических аналогов. В ре-

зультате установлено, что исследованные послабляющие разрезы достоверно снижали натяжение узлового шва, наложенного на внутренние края прямых мышц живота в области пупочного кольца (табл. 2). При этом максимальная релаксация узлового шва (56%) отмечалась при использовании волнообразного послабляющего разреза передней стенки апоневротического влагалища прямой мышцы живота. Близким по эффективности к предложенной методике оказался вертикальный послабляющий разрез апоневроза наружной косой мышцы живота вдоль латерального края прямой мышцы живота по О.М. Ramirez – 48%. Релаксирующий эффект дугообразного послабляющего разреза передней стенки апоневротического влагалища прямой мышцы живота по В.И. Белоконову составил 39%. Послабляющий разрез по У.З. Загирова показал минимальный релаксирующий эффект – 25%.

Обсуждение результатов

Для уменьшения натяжения тканей при пластике срединных послеоперационных грыж широко используется дугообразный послабляющий разрез передней стенки апоневротического влагалища прямой мышцы живота в области ее медиального края по В.И. Белоконову [1].

О.М. Ramirez et al. [13] предложили вертикальный послабляющий разрез апоневроза наружной косой мышцы живота на 1,5-2,0 см снаружи от латерального края прямой мышцы живота. Y.W. Novitsky et al. [12] разработали вертикальный послабляющий разрез апоневроза поперечной мышцы живота вдоль латерального края прямой мышцы живота.

Т.К. Калантаров и др. [5] после выполнения вертикального послабляющего разреза в области латерального края апоневротического влагалища прямой мышцы живота предложили рассекать сращения между передней стенкой апоневротического влагалища прямой мышцы живота и сухожильными перемычками. Недостатком данной методики является травми-

зация сосудов и нервов, проходящих через сухожильные перемычки прямой мышцы живота.

По данным большинства авторов [1, 7, 1, 8], выполнение послабляющих разрезов в области латерального края апоневротического влагалища прямой мышцы живота сопровождается повреждением основных межреберных сосудисто-нервных пучков, которые располагаются в данной области. Повреждение межреберных нервов приводит к нарушению иннервации прямой мышцы живота и высокому риску рецидива грыжи [11].

С.М. Дыньков и др. [1] предложили выполнять на задней стенке апоневротического влагалища прямой мышцы живота вертикальные послабляющие разрезы в шахматном порядке длиной 1,0-1,5 см. По методике У.З. Загирова и др. [7] выполняют вертикальные послабляющие разрезы в шахматном порядке длиной по 4,0 см, причем с одной стороны на передней стенке апоневротического влагалища прямой мышцы живота, а с другой – на ее задней стенке.

Е.Н. Любых [9, 10] разработал двухэтапное лечение больных со срединными послеоперационными грыжами. На первом этапе лечения в течение нескольких дней при помощи специально-разработанных металлических устройств максимально сближают края грыжевых ворот, тем самым создают анатомические условия для возможности ушивания грыжевого дефекта без существенного натяжения тканей. На втором этапе лечения проводят грыжесечение.

С.Г. Измайлов и др. [4] предложили спицевые ранаоадаптеры, позволяющие сопоставить края раны и равномерно распределить нагрузку в области герниопластики. Данная методика обеспечивает иммобилизацию краев раневого дефекта, позволяет уменьшить частоту осложнений со стороны послеоперационной раны.

Таким образом, разработанные до настоящего времени способы уменьшения натяжения тканей при пластике срединных послеоперационных грыж имеют

Таблица 2/ Table 2

Натяжение узлового шва до и после выполнения различных послабляющих разрезов апоневротического влагалища прямой мышцы живота, $M \pm m$ / Tension nodal seam before and after the implementation of various relaxing incisions of the rectus sheath, $M \pm m$

Вид послабляющего разреза / Variant of relaxing incision	Исходное натяжение/ Initial tension	Натяжение после разреза/ Tension after incision	% релаксации/ % relaxation
Волнообразный/ Wavelike incision	24,2±0,8	11,2±0,4*	56
Метод В.И. Белоконова/ V.I. Belokonev's method	23,9±0,5	14,6±0,2	39
Метод О.М. Ramirez/ O.M. Ramirez's method	25,4±0,9	12,4±0,3**	48
Метод У.З. Загирова/ U.Z. Zagirov's method	24,5±0,7	18,3±0,5	25

* – различия по сравнению с методиками В.И. Белоконова и У.З. Загирова значимы при $p < 0,01$; ** – различия по сравнению с методикой У.З. Загирова значимы при $p < 0,05$ / * – differences in comparison with V.I. Belokonev's and U.Z. Zagirov's methods significant at $p < 0,01$; ** – differences in comparison with U. Z. Zagirov's method of significant at $p < 0,05$.

недостатки: низкая биомеханическая эффективность; высокий риск травматизации сосудов и нервов; возможность образования нового анатомически слабого места передней брюшной стенки; техническая сложность; необходимость в специальных устройствах.

С целью уменьшения натяжения тканей при пластике срединных послеоперационных грыж живота данной работе был разработан волнообразный послабляющий разрез передней стенки апоневротического влагалища прямой мышцы живота. Результаты проведенного анатомического исследования показали, что предложенный волнообразный послабляющий разрез уменьшает натяжение тканей на 56%, что значительно эффективнее классических аналогов.

Существенным недостатком классических послабляющих разрезов, выполняемых вдоль латерального края апоневротического влагалища прямой мышцы живота, является высокий риск пересечения межреберных сосудов и нервов [1, 7, 8]. Место выполнения разработанного волнообразного послабляющего разреза лишено крупных сосудов и нервных стволов, что доказывает малотравматичность предложенной методики.

Список литературы

1. Белоконев В.И., Кочетков Р.И., Савельев В.Н. Способ комбинированного закрытия дефекта передней брюшной стенки. Патент РФ, № 2223045; 2002.
2. Загиров У.З., Юсеф Р.Д., Магомедов З.М. Способ пластики брюшной стенки при больших вентральных грыжах. Патент РФ, № 2299694; 2003.
3. Тарасова Н.К., Дыньков С.М., Тетерин А.Ю., Кузнецов А.А. Профилактика осложнений в раннем послеоперационном периоде и рецидива при лечении больных с послеоперационными вентральными грыжами. *Анналы хирургии*. 2012; 6: 26-30.
4. Измайлов С.Г., Попов Е.В., Ротков С.И., Ротков А.И. Моделирование процесса ушивания раны с помощью нового поколения устройств – RARA. *Вестник Ижевского государственного технического университета*. 2008; 2: 121-123.
5. Калантаров Т.К., Чирков Р.Н., Бабаян К.В. Способ увеличения объема брюшной полости при лечении пациентов с большими вентральными грыжами. Патент РФ, № 2449735; 2012.
6. Кошелев П.И., Глухов А.А., Хуссаин М., Лейбович Б.Е. Инновационные пути совершенствования методов ненапряжной герниопластики. Системный анализ и управление в биомедицинских системах. 2007; 6: 2: 528-532.
7. Паршиков В.В., Ходак В.А., Петров В.В., Дворников А.В., Миронов А.А., Самсонов А.А., Романов Р.В. Ретромышечная пластика брюшной стенки сеткой. *Фундаментальные исследования*. 2012; 7: 159-163.
8. Скипидарников А.А., Бежин А.И., Нетяга А.А., Скипидарникова А.Н. Скипидарников. Особенности иннервации прямых мышц живота у людей с различными типами телосложения. *Курский научно-практический вестник «Человек и его здоровье»*. 2013; 1: 21-26.
9. Черных А.В., Закурдаев Е.И., Любых Е.Н., Витчинкин В.Г. Волнообразный послабляющий разрез передней стенки влагалища прямой мышцы живота при опосредованной

Одним из недостатков классических послабляющих разрезов является высокий риск образования нового анатомически слабого места передней брюшной стенки [1, 4]. После выполнения разработанного волнообразного послабляющего разреза образованный дефект тканей ушивается, поэтому риск образования нового анатомически слабого места передней брюшной стенки минимальный.

Выводы

1. С целью интраоперационной профилактики осложнений, связанных с натяжением тканей и повышением внутрибрюшного давления, разработан волнообразный послабляющий разрез передней стенки апоневротического влагалища прямой мышцы живота, который уменьшает натяжение тканей на 56%, что значительно эффективнее классических аналогов.

2. Предложенный волнообразный послабляющий разрез передней стенки апоневротического влагалища прямой мышцы живота по сравнению с классическими аналогами отличается малотравматичностью, так как выполняется в анатомической области, лишенной крупных сосудов и нервных стволов, имеет небольшие размеры и ушивается после герниопластики.

References

1. Belokonev V.I., Kochetkov R.I., Savel'ev V.N. Sposob kombinirovannogo zakrytiia defekta perednei briushnoi stenki [The combined method of closure of abdominal wall defect] Patent RF, No. 2223045; 2002.
2. Zagirov U.Z., Iusef R.D., Magomedov Z.M. Sposob plastiki briushnoi stenki pri bol'shikh ventral'nykh gryzhakh [Magomedov Way of abdominal wall plasty in case of large ventral hernias] Patent RF, No. 2299694; 2003.
3. Tarasova N.K., Dyn'kov S.M., Teterin A.Iu., Kuznetsov A.A. Profilaktika oslozhenii v rannem posleoperatsionnom periode i retsivida pri lechenii bol'nykh s posleoperatsionnymi ventral'nymi gryzhami [Prevention of complications in the early postoperative period and recurrence in the treatment of patients with postoperative ventral hernias] *The annals of surgery*. 2012; 6: 26-30.
4. Izmailov S.G., Popov E.V., Rotkov S.I., Rotkov A.I. Modelirovanie protsessa ushivaniia rany s pomoshch'iu novogo pokoleniia ustroistv – RARA [Modeling of the process of wound closure with a new generation of devices – RARA] *Vestnik Izhevsk state technical University*. 2008; 2: 121-123.
5. Kalantarov T.K., Chirkov R.N., Babaian K.V. Sposob uvelicheniia ob'ema briushnoi polosti pri lechenii patsientov s bol'shimi ventral'nymi gryzhami [Method of increasing the volume of the abdominal cavity in the treatment of patients with large ventral hernias] Patent RF, No. 2449735; 2012.
6. Koshelev P.I., Glukhov A.A., Khussain M., Leibovich B.E. Innovatsionnye puti sovershenstvovaniia metodov nenatiazhnoi gernioplastiki [Innovative ways of improving the methods tension-free hernioplasty] *System analysis and management in biomedical systems*. 2007; 6: 2: 528-532.
7. Parshikov V.V., Khodak V.A., Petrov V.V., Dvornikov A.V., Mironov A.A., Samsonov A.A., Romanov R.V. Retromuskuliarnaia plastika briushnoi stenki setkoi [Retromuscular abdominal wall plasty with mesh] *Basic research*. 2012; 7: 159-163.

- пластике пахового канала. Новости хирургии. 2015; 23: 1: 17-23.
10. Черных А.В., Любых Е.Н., Закурдаев Е.И. Новые данные по типовой и вариантной анатомии пахового промежутка. Вестник экспериментальной и клинической хирургии. 2015; 8: 1: 11-20.
 11. Юрасов А.В. Выбор метода пластики послеоперационных вентральных грыж. Анналы хирургии. 2001; 6: 65-68.
 12. Novitsky Y.W., Harrell A.G., Hope W.W., Kercher K.W., Heniford B.T. Meshes in hernia repair. Surg Technol Int. 2007; 16: 123-127.
 13. Ramirez O.M., Ruas E., Dellon A.L. Components separation method for closure of abdominal wall defects: an anatomic and clinical study. Plast Reconstr Surg. 1990; 86: 519-526.
Поступила 11.01.17
 8. Skipidarnikov A.A., Bezhin A.I., Netiaga A.A., Skipidarnikova A.N. Skipidarnikov. Osobennosti innervatsii priamykh myshts zhivota u liudei s razlichnymi tipami teloslozheniia [Skipidarnye. Features of the innervation of rectus abdominis in people with various body types] Kurskiy scientifically-practical Herald "Persons and his health". 2013; 1: 21-26.
 9. Chernykh A.V., Zakurdaev E.I., Liubykh E.N., Vitshinkin V.G. Volnoobraznyi poslabliaiushchii razrez perednei stenki vlagalishcha priamoi myshtsy zhivota pri oposredovannoi plastike pakhovogo kanala [Wavelike relaxing incision of the anterior vagina of the rectus abdominis muscle in indirect plasty of the inguinal canal] News surgery. 2015; 23: 1: 17-23.
 10. Chernykh A.V., Liubykh E.N., Zakurdaev E.I. Novye dannye po tipovoi i variantnoi anatomii pakhovogo promezhutka [New data on model and variant anatomy of the inguinal gap] Bulletin of experimental and clinical surgery. 2015; 8: 1: 11-20.
 11. Iurasov A.V. Vybor metoda plastiki posleoperatsionnykh ventral'nykh gryzh [The Choice of method plastics postoperative ventral hernias] The annals of surgery. 2001; 6: 65-68.
 12. Novitsky Y.W., Harrell A.G., Hope W.W., Kercher K.W., Heniford B.T. Meshes in hernia repair. Surg Technol Int. 2007; 16: 123-127.
 13. Ramirez O.M., Ruas E., Dellon A.L. Components separation method for closure of abdominal wall defects: an anatomic and clinical study. Plast Reconstr Surg. 1990; 86: 519-526.
Received 11.01.17

Информация об авторах

1. Черных А.В. - д.м.н., профессор, заведующий кафедрой оперативной хирургии с топографической анатомией Воронежского государственного медицинского университета им. Н.Н. Бурденко
2. Закурдаев Е.И. - к.м.н., ассистент кафедры оперативной хирургии с топографической анатомией Воронежского государственного медицинского университета им. Н.Н. Бурденко
3. Чередников Е.Ф. - д.м.н., профессор, заведующий кафедрой факультетской хирургии Воронежского государственного медицинского университета им. Н.Н. Бурденко
4. Закурдаева М.П. - аспирантка кафедры оперативной хирургии с топографической анатомией Воронежского государственного медицинского университета им. Н.Н. Бурденко

Information about the Authors

1. Chernykh A.V. - MD, Professor, department chair of Operative Surgery and Topographic Anatomy N.N. Burdenko Voronezh State Medical University
2. Zakurdaev E.I. - PhD, assistant of department Operative Surgery and Topographic Anatomy N.N. Burdenko Voronezh State Medical University
3. Cherednikov E.F. - MD, Professor, department chair of faculty surgery N.N. Burdenko Voronezh State Medical University
4. Zakurdaeva M.P. - Postgraduate at the Department of Operative Surgery and Topographic Anatomy N.N. Burdenko Voronezh State Medical University